



Extrait du Campus de Neurochirurgie

<http://campus.neurochirurgie.fr/spip.php?article230>

# Cas clinique 2 MAV thalamique et pédonculaire droite

- Etudiant en neurochirurgie - Enseignement Inter-régional - Inter - région Sud - Ouest - Archives - Cas cliniques -

Date de mise en ligne : jeudi 3 mai 2007

---

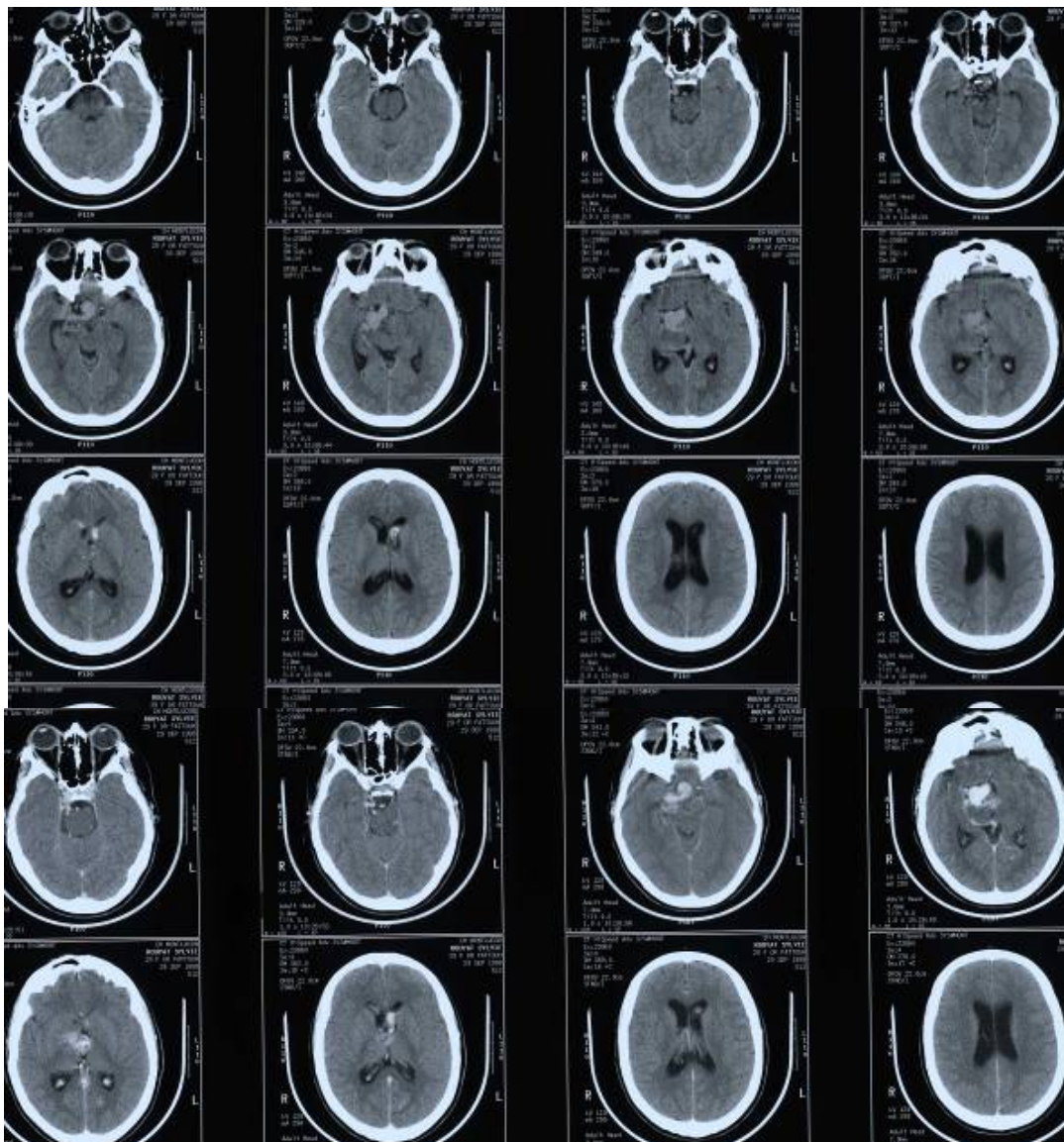
Campus de Neurochirurgie

---

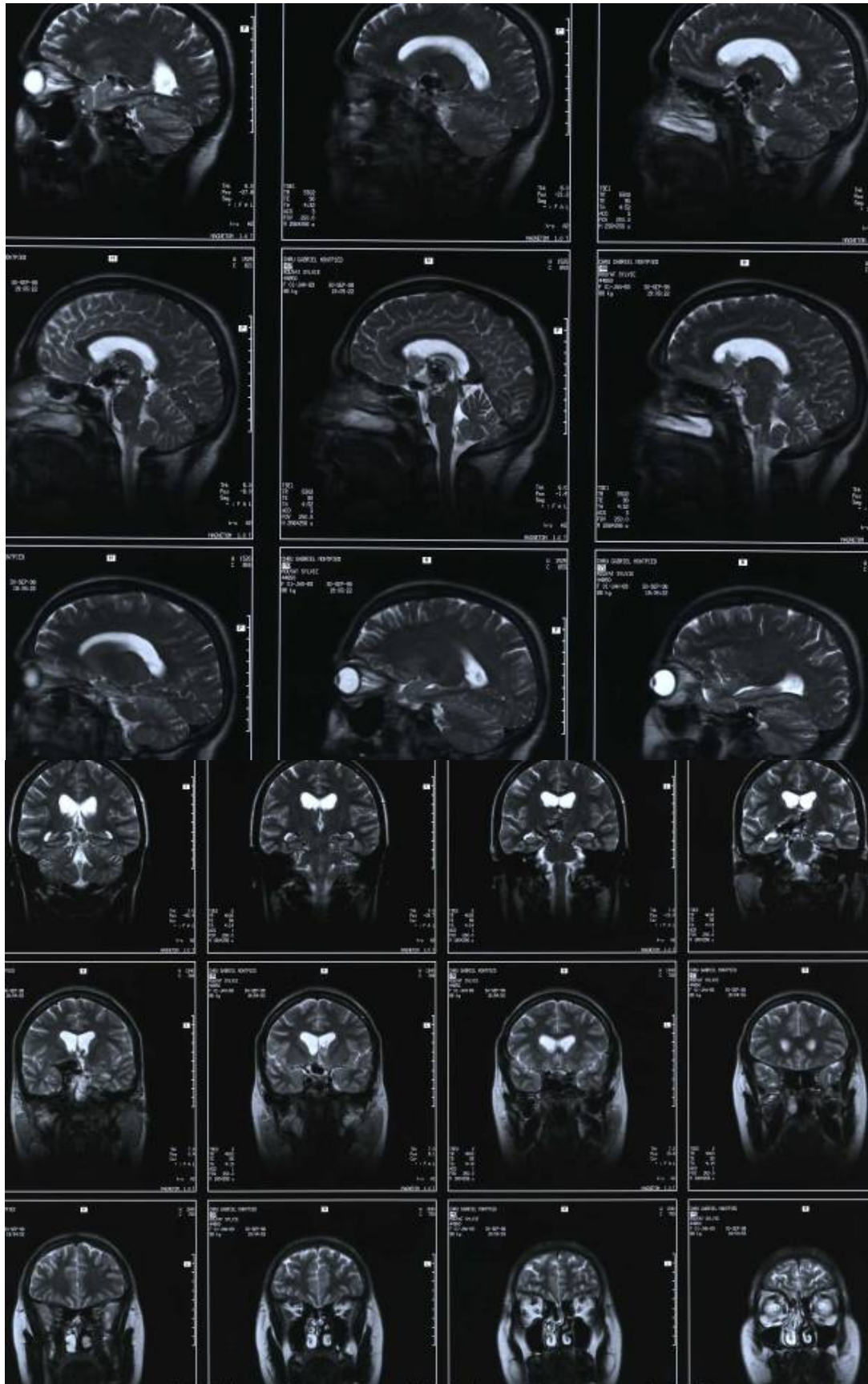
### [Cas clinique à télécharger](#)

#### Femme de 29 ans

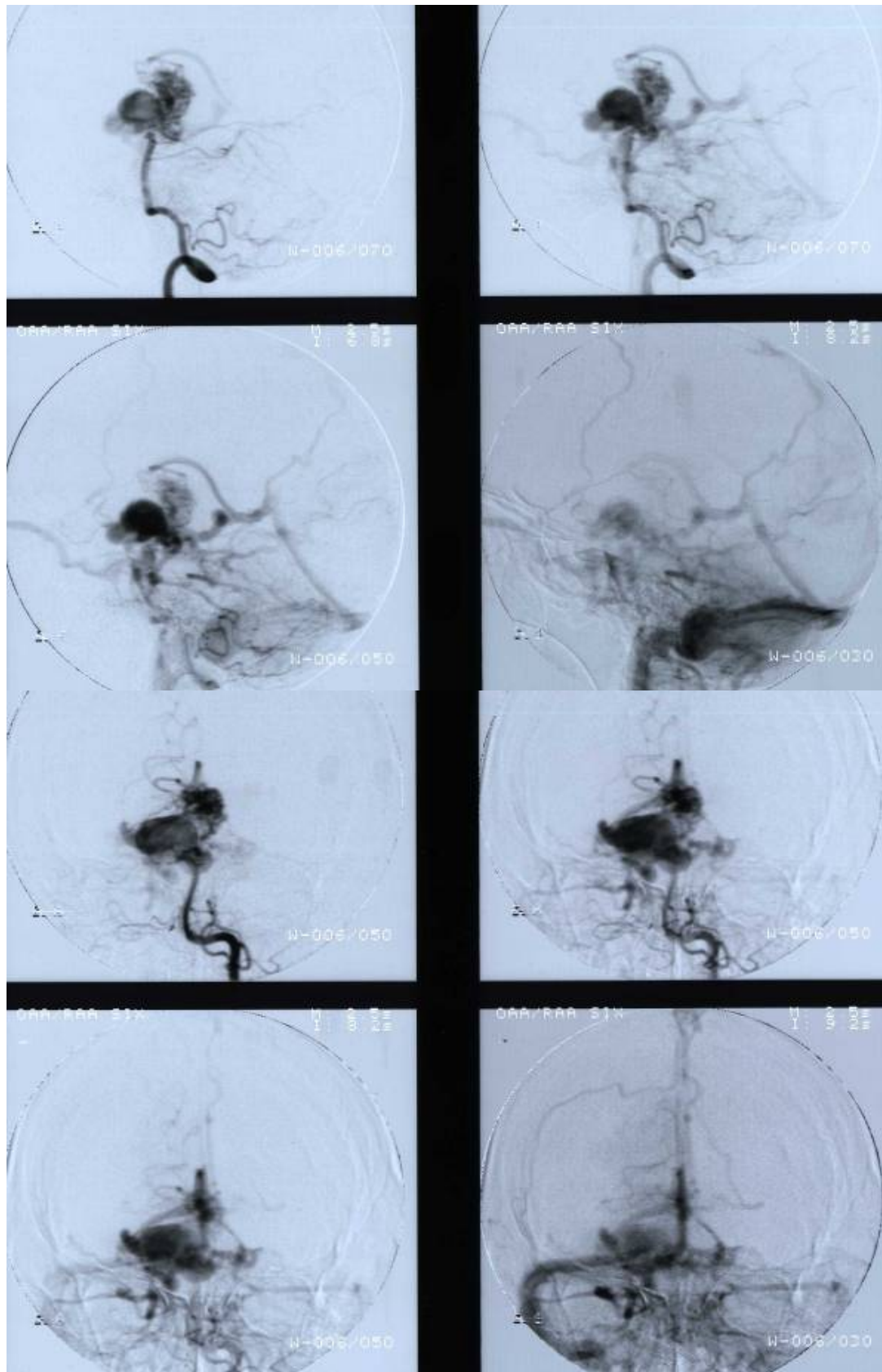
- ▶ Antécédents : lobectomie pulmonaire en 02/98 pour séquestration pulmonaire (artère de séquestration naissant de l'aorte thoracique basse) compliquée de pneumopathies à répétition avec condensation du lobe inférieur gauche.
  - ▶ Tabagisme sévère 3 paquets par jour
  - ▶ Obésité, HTA traitée
- 
- ▶ **Histoire clinique**
    - 09/98 : céphalée aigue avec nausée  
**TDM, IRM , Angio à analyser**



## Cas clinique 2 MAV thalamique et pédonculaire droite



## Cas clinique 2 MAV thalamique et pédonculaire droite



## Cas clinique 2 MAV thalamique et pédonculaire droite

