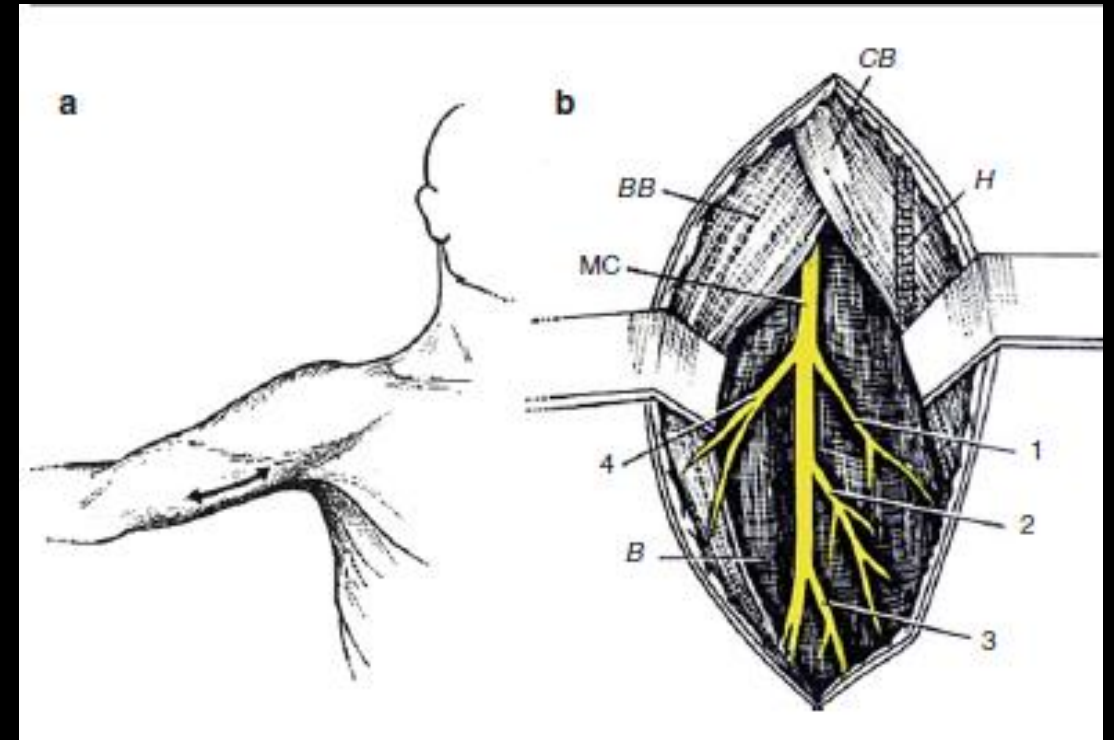
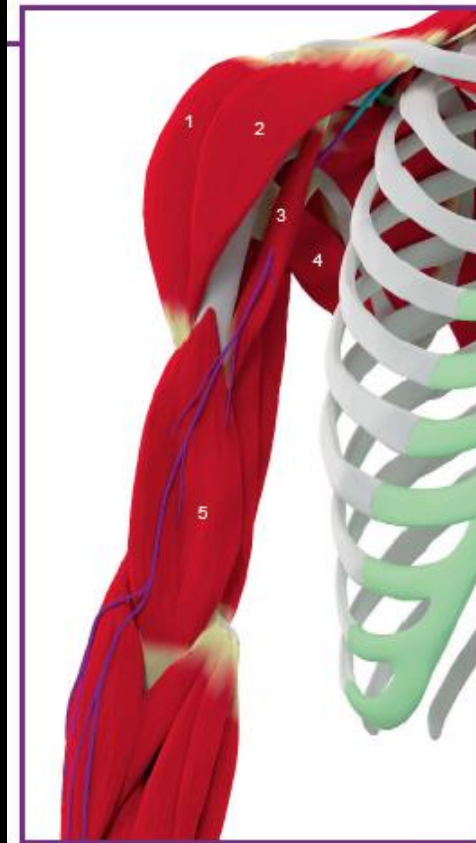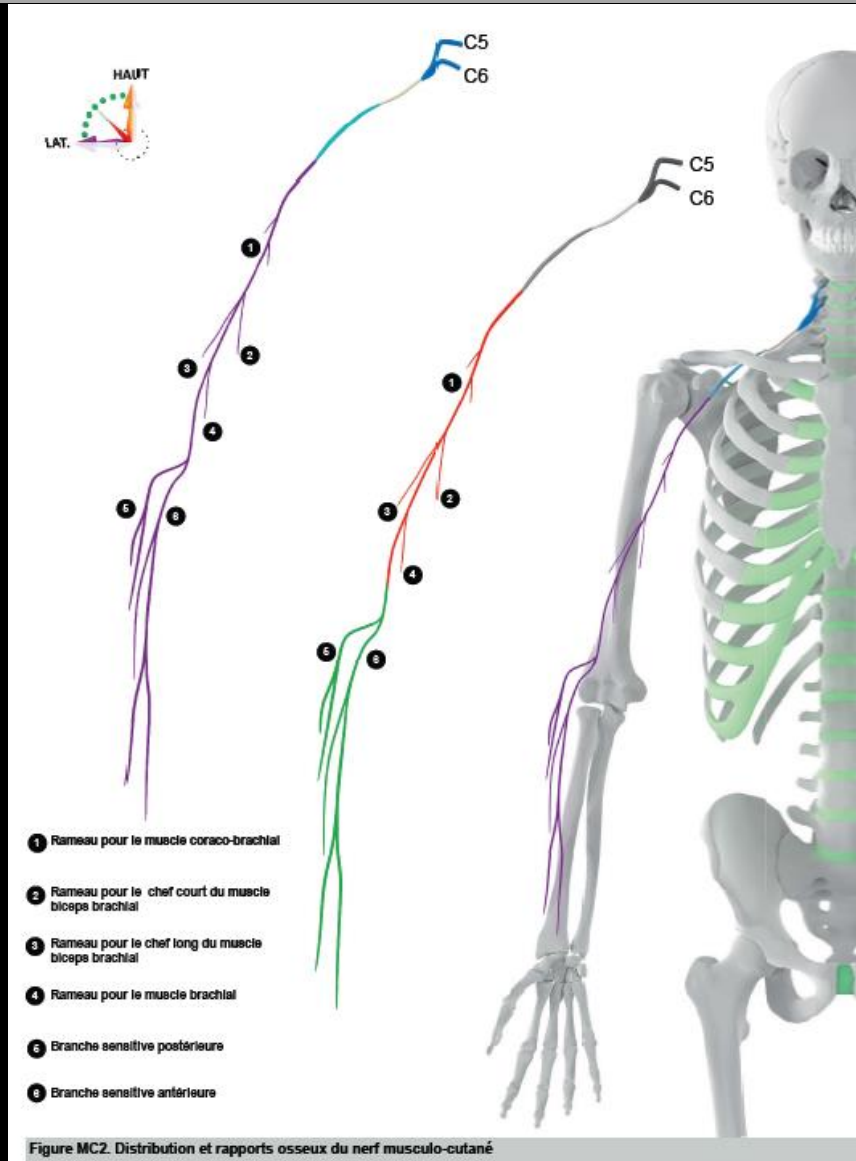


# 1. Neurotomie du n. musculo-cutané

- Indication: Flexion spastique du coude
- Incision : entre les reliefs du biceps brachial et du coraco-brachial
- Cibles :
  - Biceps brachial
  - Brachial antérieur

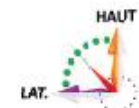


# Anatomie du n. musculo-cutané



© 2016 Rigoard. Tous droits réservés

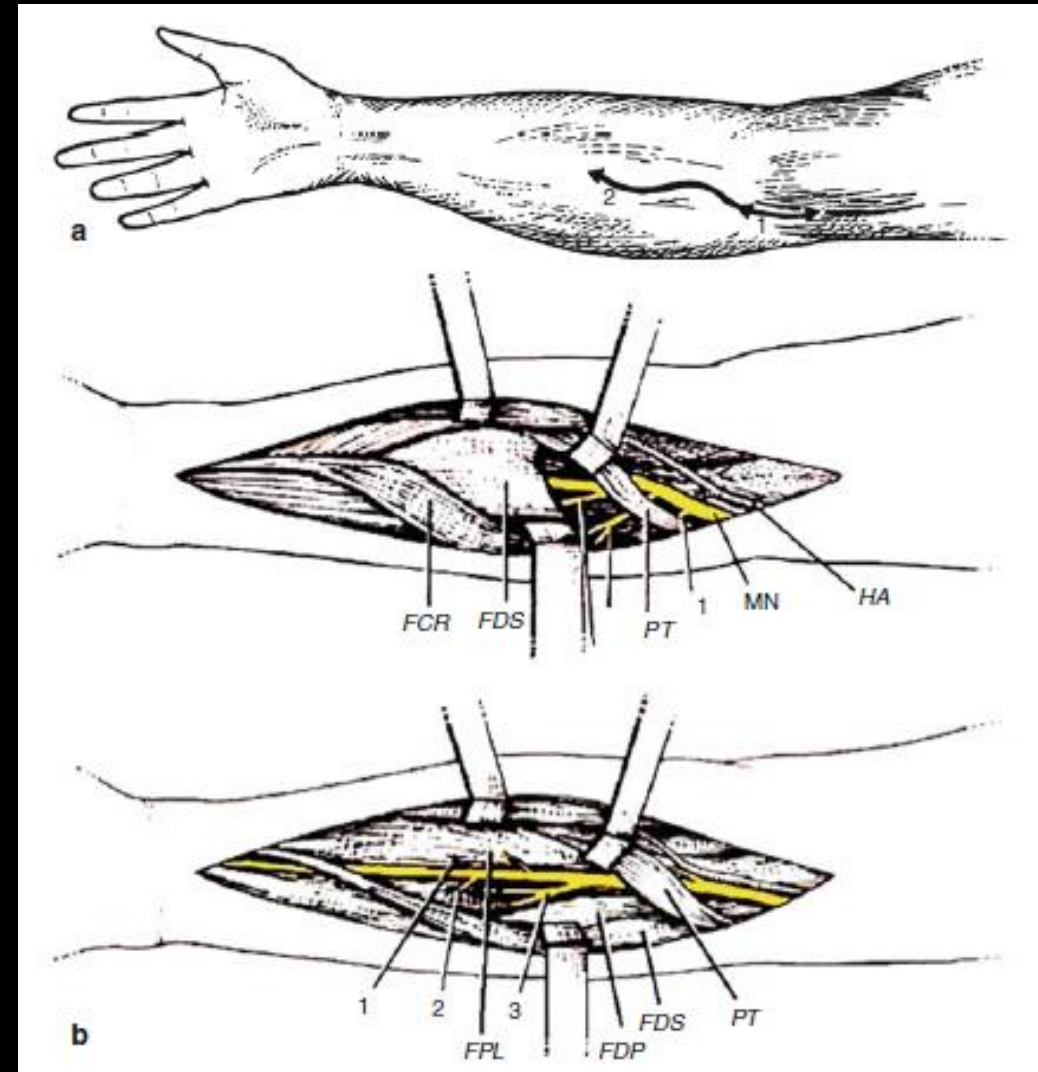
- 1 - Faisceau acromial du muscle deltoïde
- 2 - Faisceau claviculaire du muscle deltoïde
- 3 - Muscle coraco-brachial
- 4 - Muscle grand rond
- 5 - Muscle brachial



Musculocutaneus neurotomy

## 2. Neurotomie du n. médian

- Indication: Flexion spastique du poignet et des doigts (P2 sur P1 tous les doigts, et P3 sur P2 : 3 premiers doigts)
- Incision: ondulée, face ventrale
  - Au bras : médial au tendon du biceps
  - À l'av-bras: médian
- Cibles :
  - Fléchisseurs du poignet
    - Carré et rond pronateurs, long palmaire
  - Fléchisseurs des doigts
    - Fléchisseurs profond et superficiel des doigts, long fléchisseur du pouce



# Anatomie du n. médian

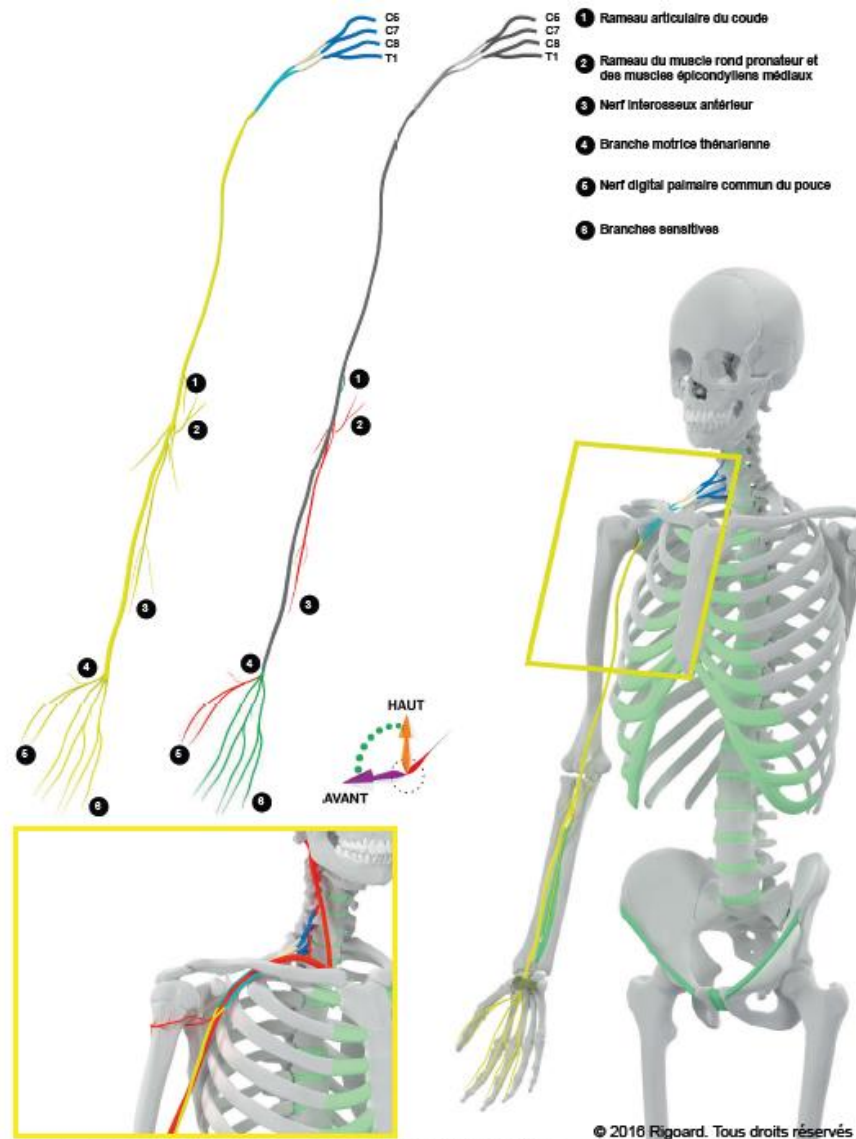
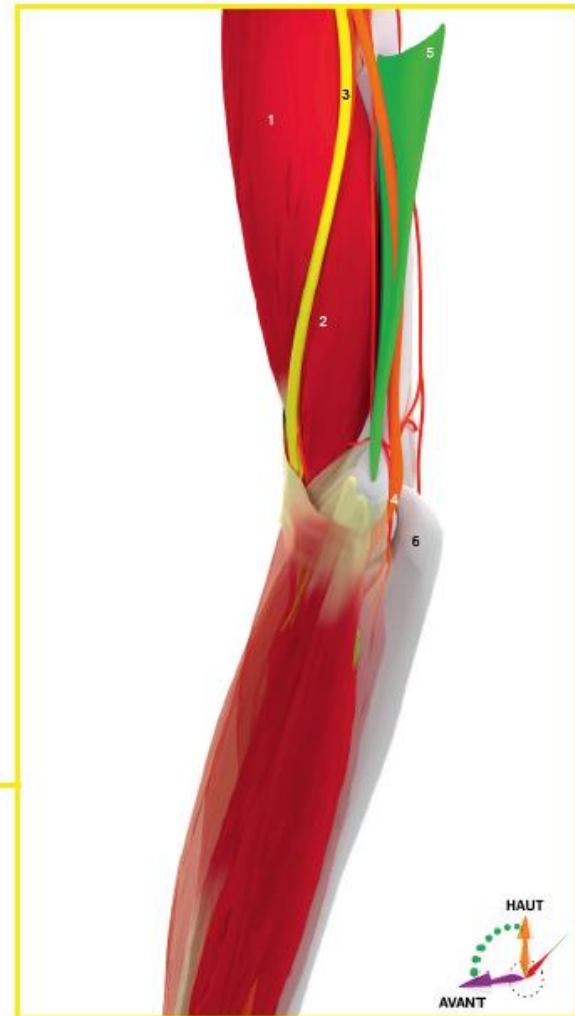

Figure M2. Distribution topographique et rapports osseux du nerf médian

- 1- Muscle biceps brachial
- 2- Muscle brachial
- 3- Nerf médian
- 4- Nerf ulnaire
- 5- Septum intermusculaire médial
- 6- Clavicrâne



© 2016 Rigoard. Tous droits réservés

Figure M4. Trajet et rapports musculaires du nerf médian au coude



# Anatomie du n. médian

## Données morphologiques au coude

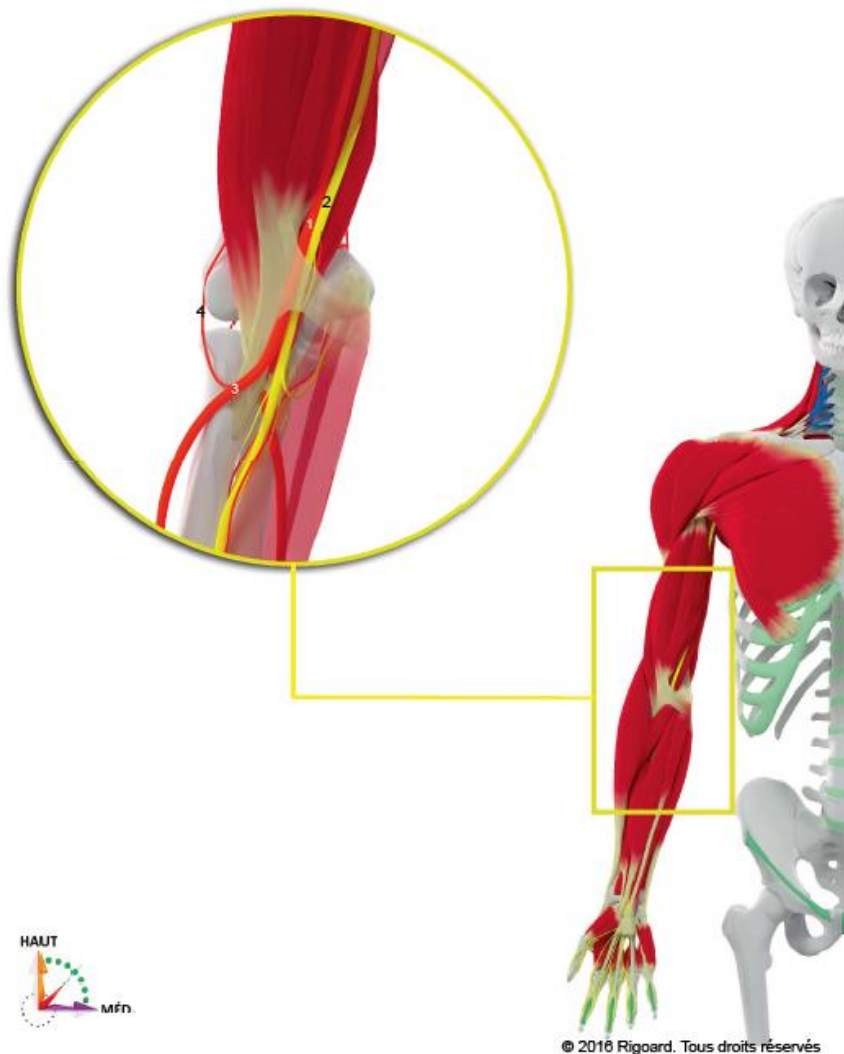


Figure M5. Rapports vasculo-nerveux du nerf médian au coude

## Données morphologiques à l'avant-bras

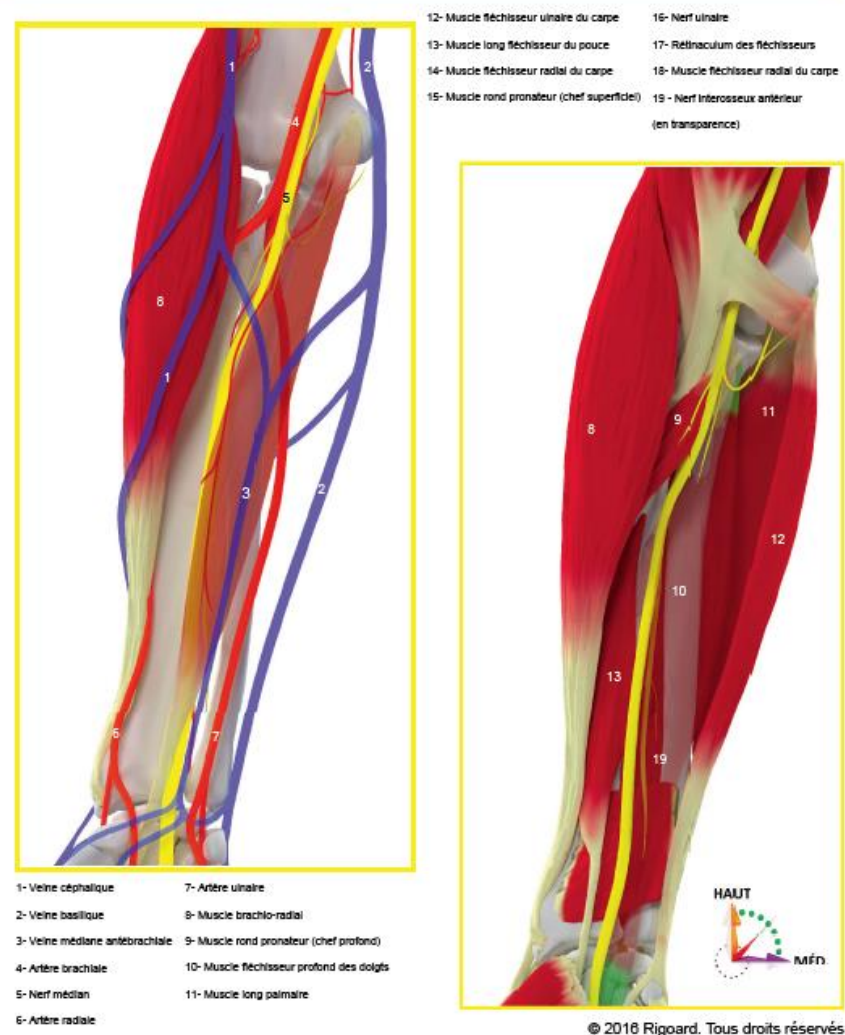
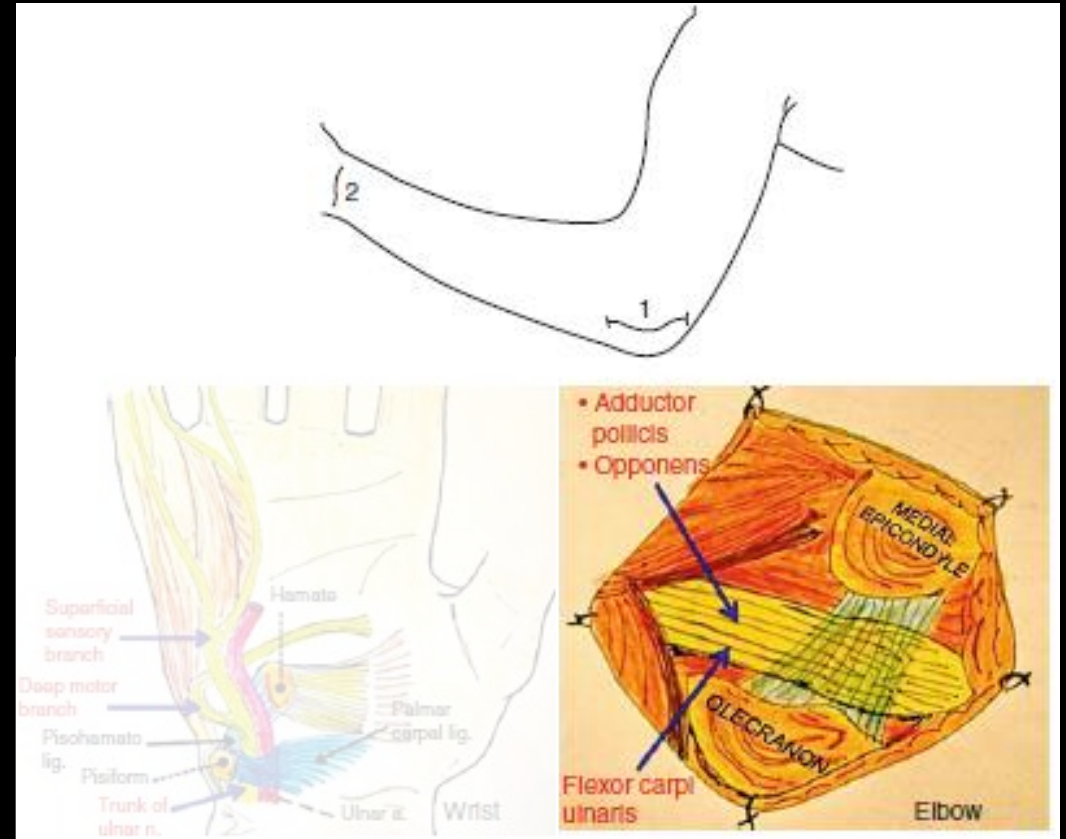


Figure M7. Rapports vasculo-nerveux du nerf médian à l'avant-bras

### 3. Neurotomie du n. ulnaire (au coude)

- Indication: Flexion spastique du poignet et des doigts (P3 sur P2 : 2 derniers doigts)
- Incision: gouttière épicondyle médial - olécrâne
- Cibles :
  - Fléchisseurs du poignet
    - Fléchisseur ulnaire du carpe
  - Fléchisseurs des doigts
    - Fléchisseurs profond des 2 derniers doigts



# Anatomie du n. ulnaire

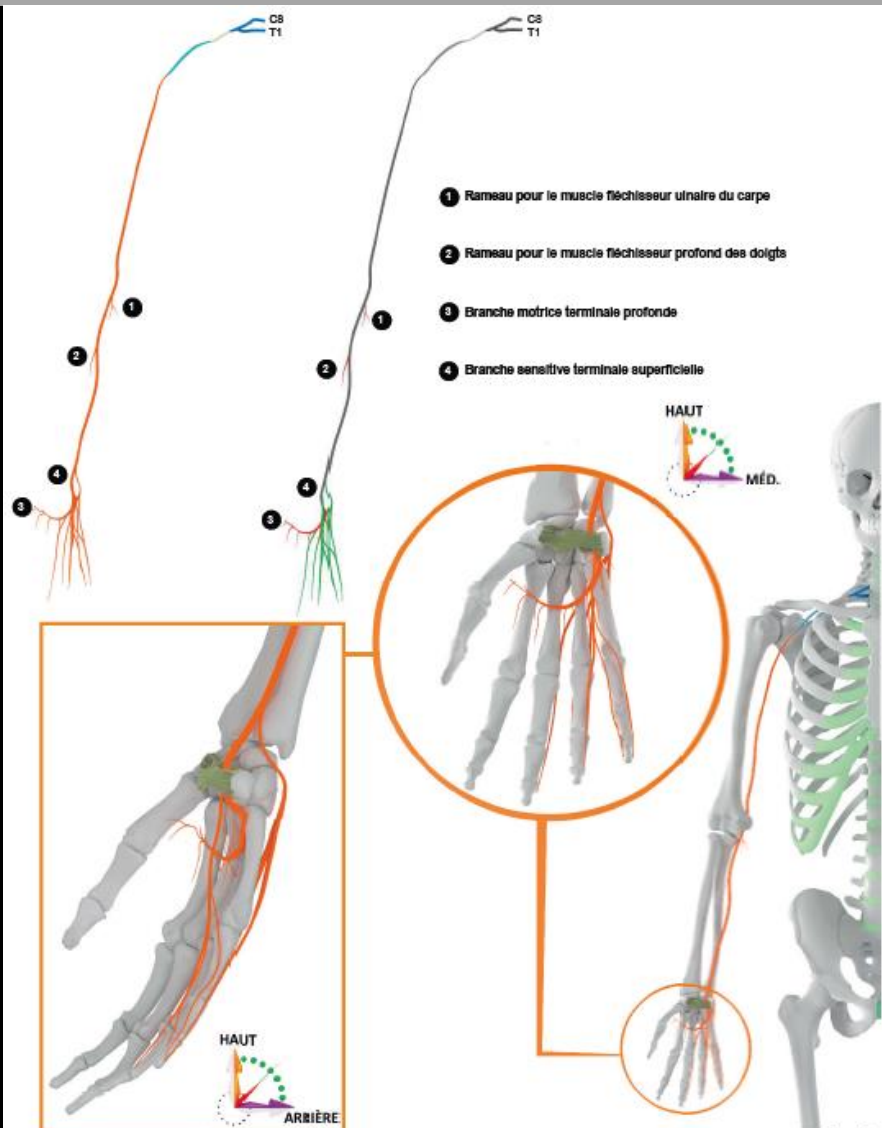


Figure U2. Distribution et rapports osseux du nerf ulnaire

© 2016 Rigoard. Tous droits réservés

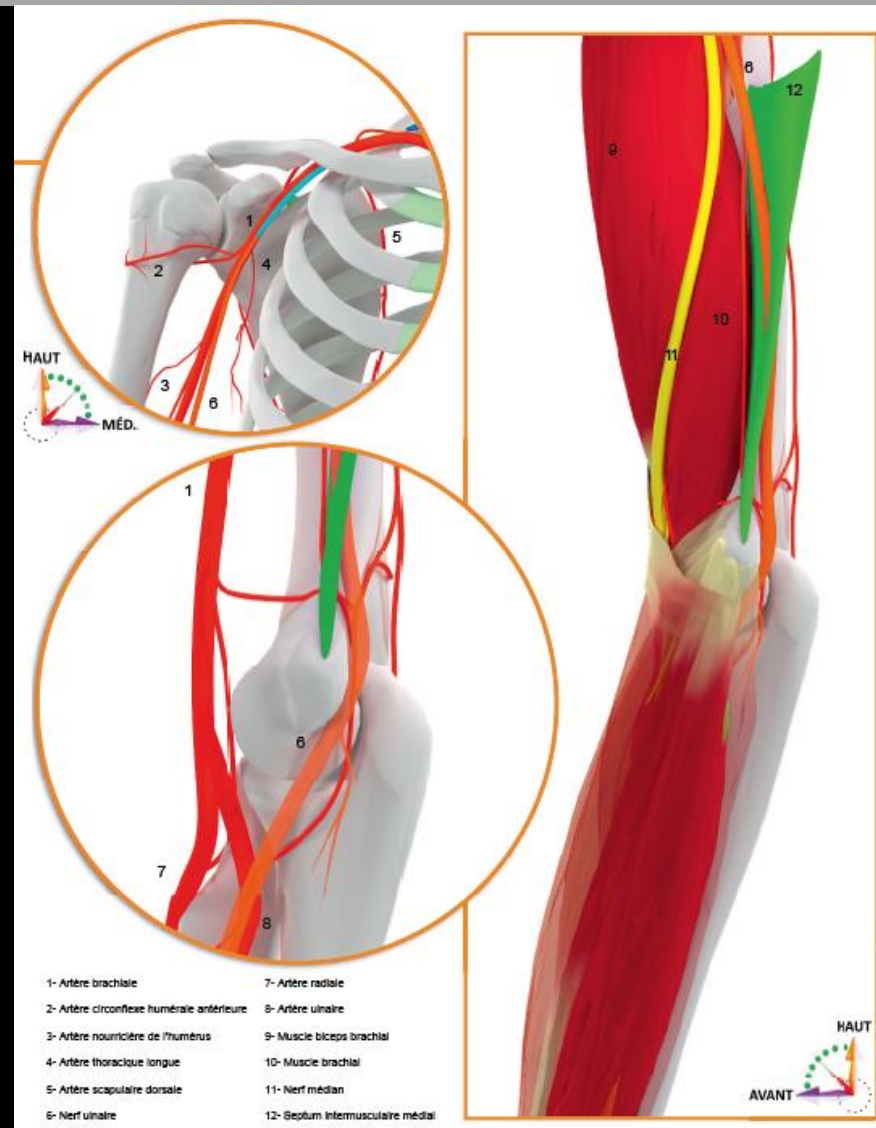


Figure U4. Rapports vasculo-nerveux du nerf ulnaire au coude

© 2016 Rigoard. Tous droits réservés



# Anatomie du n. ulnaire

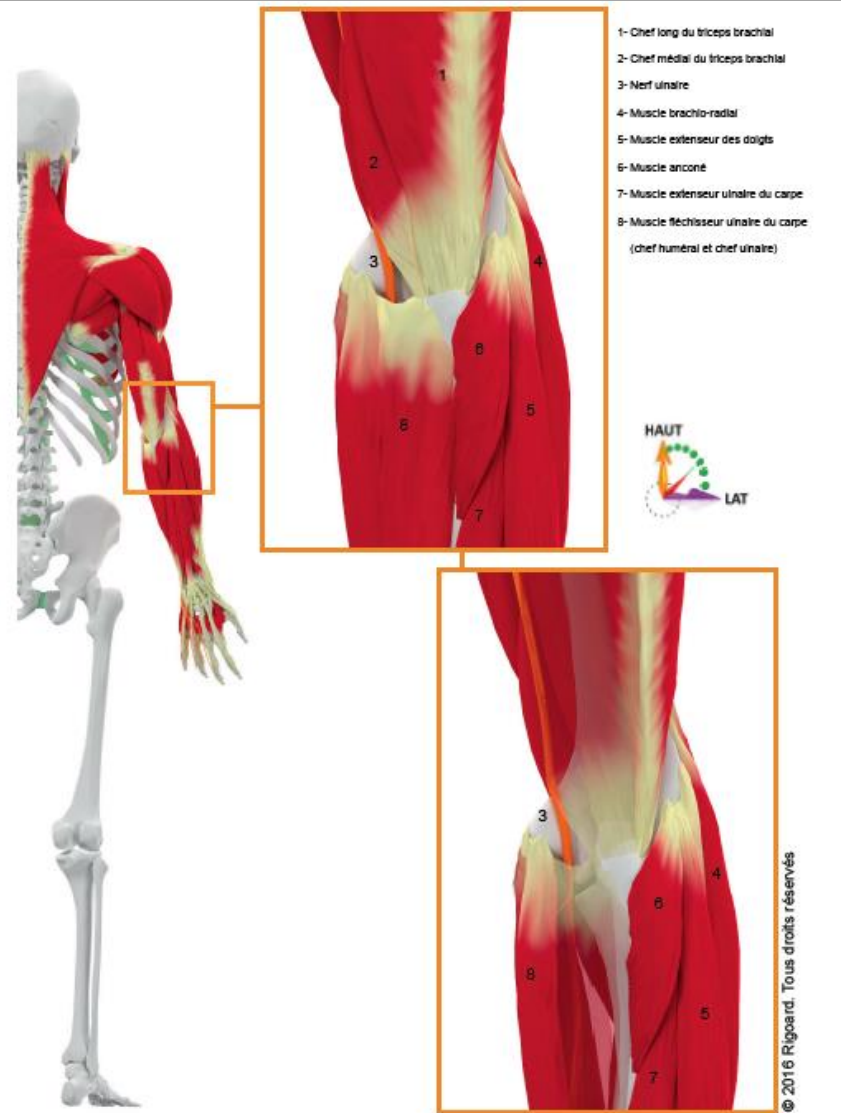


Figure U6. Rapports musculaires du nerf ulnaire au coude (vue postérieure)

# Selective median and ulnar neurotomies

For spastic flexion of the wrist and fingers