OLIGODENDROGLIOMES, les options thérapeutiques:

traitement chirurgical, radiothérapie, chimiothérapie et radiochirurgie.

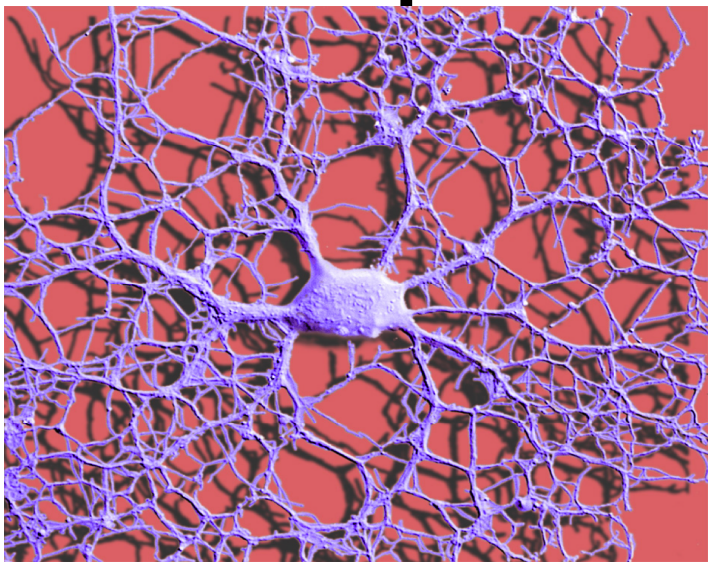

Sophie Curey-Lévêque
ROUEN

Épidémiologie

- Tumeurs gliales : 50 % tumeurs cérébrales
- Oligodendrogliomes : 30% des tumeurs gliales
- Prédominance dans le lobe frontal
- < 2% des tumeurs de moelle *(52 cas rapportés dans la littérature, Kern et al., JNS 2009)*
- Âge moyen de découverte : 40 ans
- Mode de révélation : épilepsie +++

Neuropathologie

- Tumeur affectant les **oligodendrocytes** , cellules dendritiques dont l'enroulement des dents assure la gaine de myéline. (*oligo :* peu e*t dendro :* arbre*)*

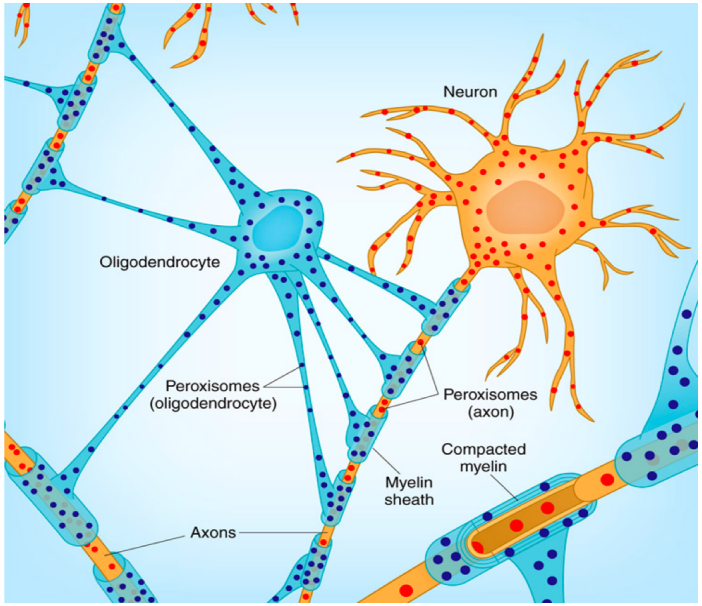

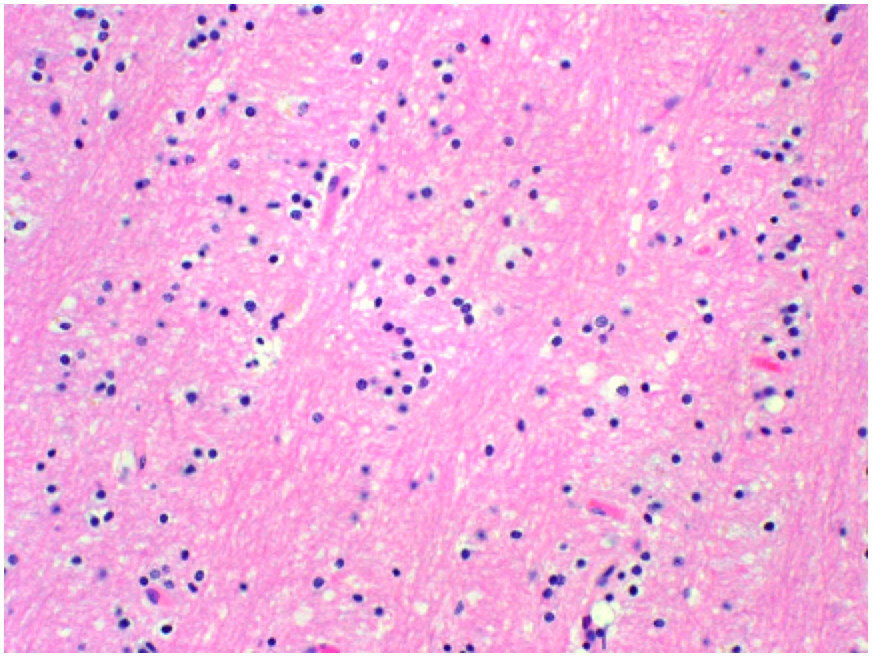

Oligodendrocyte :

- 40% du volume du SNC
- Petit corps cellulaire avec expansions longues
- Noyau arrondi, réseau chromatinien dense
- Cytoplasme non coloré par techniques de routine
- 2 types : - *interfasciculaires* : longent les fibres nerveuses de la substance blanche.

  - *du cortex* : associés au péricaryon des neurones

Oligodendrogliome : 2 classifications

- Classification WHO (World Health Organisation)

- Classification de Sainte Anne

Classification WHO

- Paramètres histologiques évalués :

- Nécrose (présente si au moins une plage sur tous les échantillons examinés)
- Prolifération vasculaire (basse en cas de confluence entre les cellules endothéliales, haute si aspect de glomérule)
- Mitoses (décomptées sur l'échantillon le plus actif)
- Densité cellulaire (basse, modérée, importante selon la présence ou l'absence de neuropile entre les cellules tumorales)

→ **Bas grade (II) : si 2 critères présents**

→ **Haut grade (III) : si > 2 critères présents**

Classification de Sainte Anne

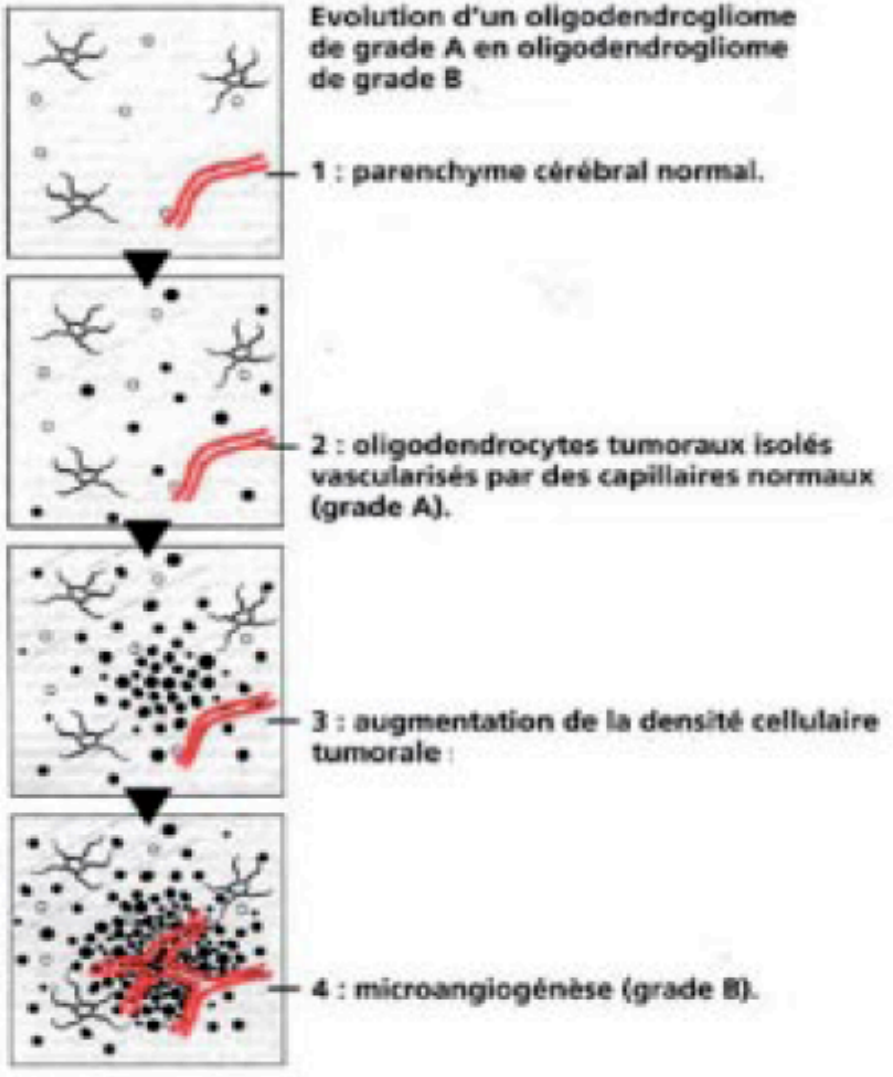

- **Oligodendrogliomes de grade A** : sans prolifération endothéliale et/ou sans prise de contraste

- **Oligodendrogliomes de grade B** : avec prolifération endothéliale et/ou avec prise de contraste.

Daumas-Duport, neurochirurgie, 2005

Neuropathologie

Oligodendrogliome bas grade

- Bas grade
- WHO classification : grade II
- Sainte Anne : grade A
- Aspect typique en « œuf au plat »
- Réseau de fins capillaires
- Microcalcifications
- Ki67 < 5%
- Médiane de survie : 136 mois

Oligodendrogliome anaplasique

- Haut grade
- WHO classification : grade III
- Sainte Anne : grade B
- Densité cellulaire élevée diffuse ou en foyers
- Prolifération vasculaire
- Nécroses
- Ki67 élevé
- Médiane de survie : 52 mois

Classic oligodendroglial tumor, with fried egg appearance.

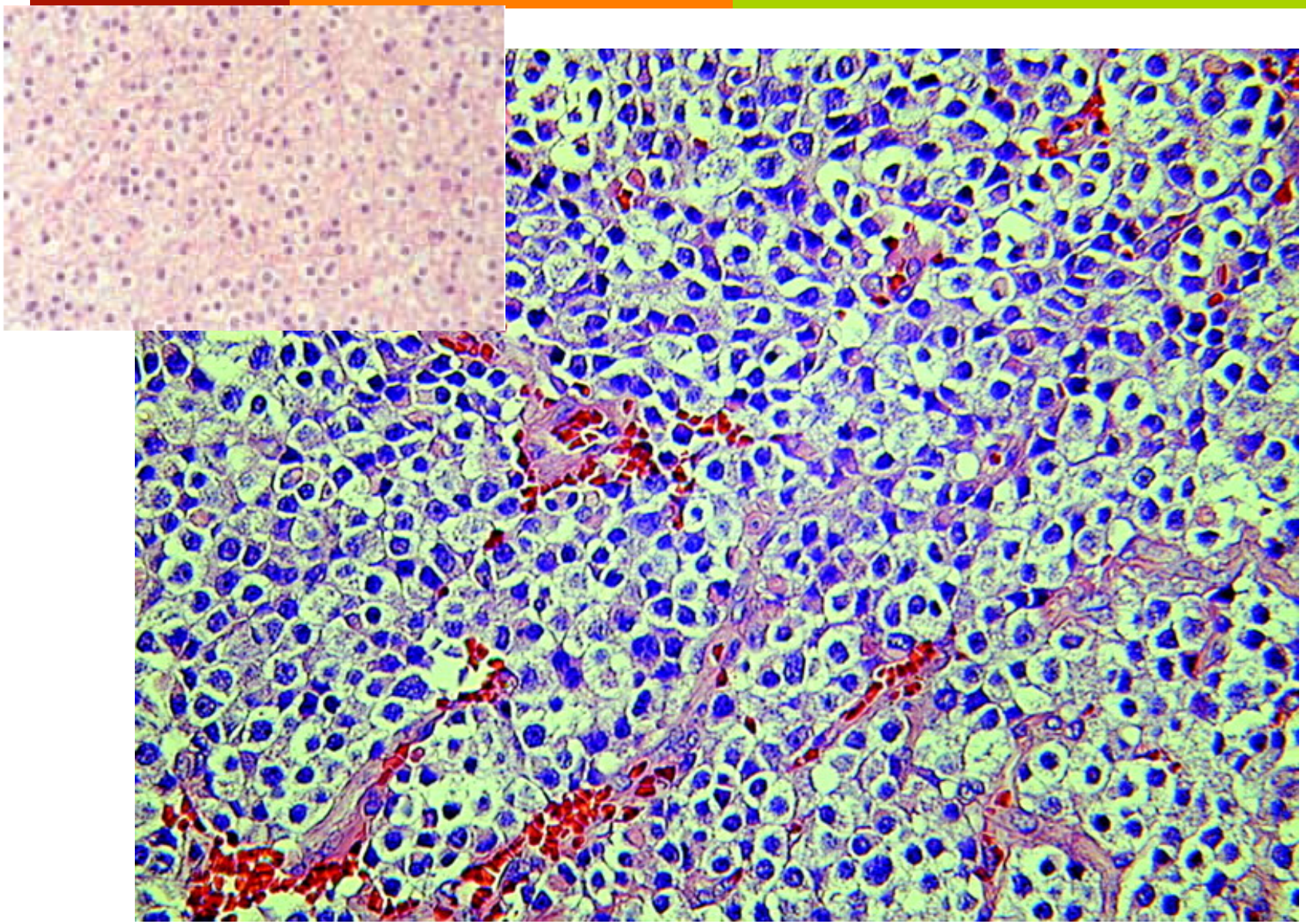

Bromberg J E C , van den Bent M J The Oncologist 2009;14:155-163

The Oncologist

Biologie moléculaire

- Les 2 classifications ne sont pas toujours reproductibles
  (Coons et al,,Cancer, 1997; Prayson et al.,J NeurolSci, 2000).

- Difficulté de distinguer astrocyte tumoral/ oligodendrocyte tumoral

- Difficulté de distinguer le tissu tumoral/tissu sain (tumeur infiltrante)

- Subjectivité des critères utilisés pour grader la lésion

→ **INTÉRÊT DE LA BIOLOGIE MOLÉCULAIRE POUR CLASSER LES TUMEURS** *(Figarella et al;,Revue Neurologique, 2011)*

Biologie moléculaire

- **Olig2** : expression intense dans les noyaux tumoraux *(peut être présent dans d'autres types de gliomes).*
- **Délétion 1p19q** : 50 à 70%
- **Mutation IDH1/IDH2 (isocitrate déhydrogénase)**: gliomes grade II et III
- **Internexine alpha (INA) :** dans cytoplasme > 10% des cellules tumorales

Biologie moléculaire et pronostic

- **Délétion 1p19q :** 50 à 70%.
- Meilleure réponse à la radiothérapie et à la chimiothérapie. *(>90% de réponse à la chimio si mutation / 23% sans mutation)*
- Médiane de survie des oligo anaplasiques : 2-3 ans sans mutation / 6-7 ans avec mutation.
- Plusieurs explications possibles : perte des gènes porteurs de résistance au traitement, association avec d'autres mutations favorables, vitesse de croissance tumorale moins importante… *Jacolien E.C, The Oncologist, 2009.*

Courbe de survie selon statut 1p19q

http://www.aans.org/education/journal/neurosurgical/nov05/19-5-15f1.html

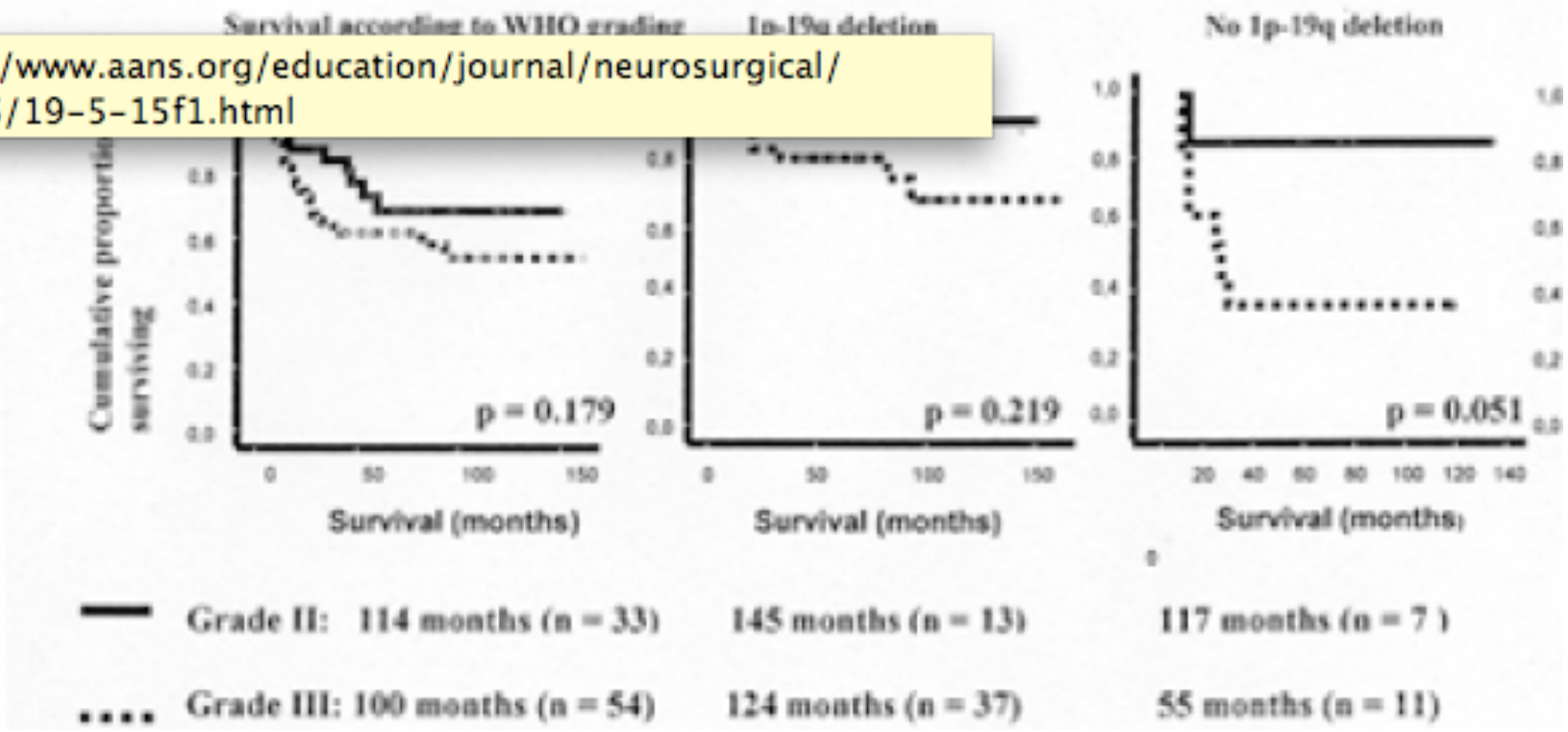

Hamlat A, Neurosurg Focus, 2005

Biologie moléculaire et pronostic

- **Mutation IDH 1/2 (gène de l'isocitrate dehydrogenase 1/2).**
- Augmentation de la survie globale.
- Améliore la réponse au témozolomide, au PCV *(Houillier, Neurology, 2010, van den Bent, Clin Cancer, Res 2010))*

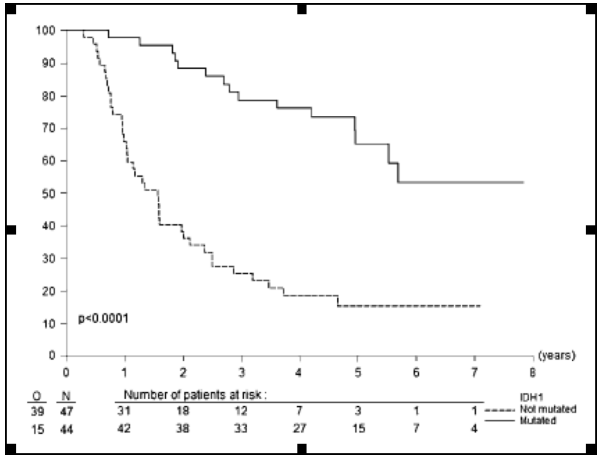

Biologie moléculaire et pronostic

- Mutation TP53 (15%)
- Facteur de mauvais pronostic

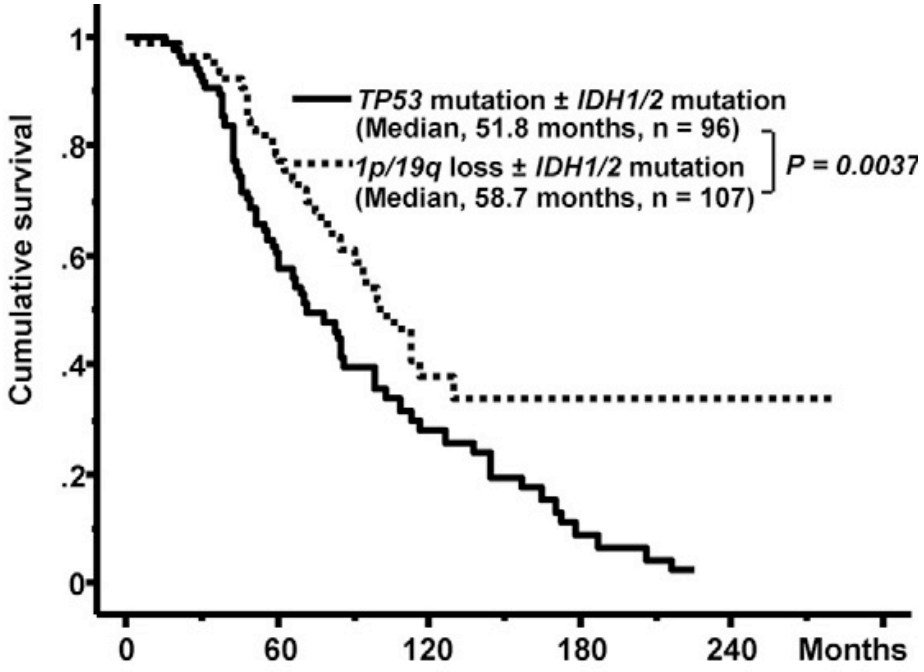

Biologie moléculaire et pronostic

- **INA** : si positive : augmentation de la survie globale et de la survie sans récidive (oligo III)

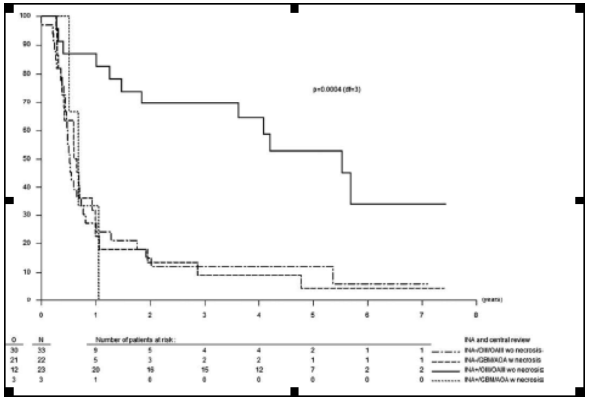

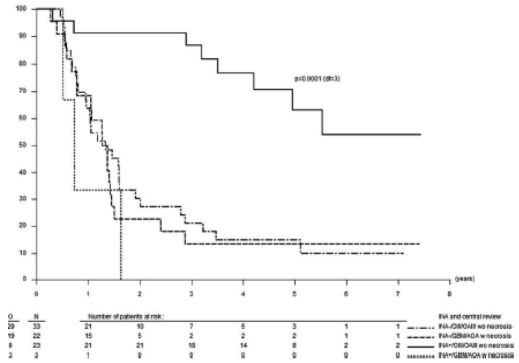

- Meilleure réponse à l'association radiothérapie + PCV (oligo III) *(Mokhtari et al;, Cancer, 2011)*

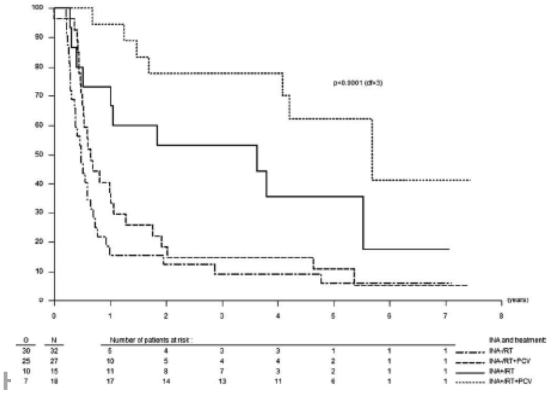

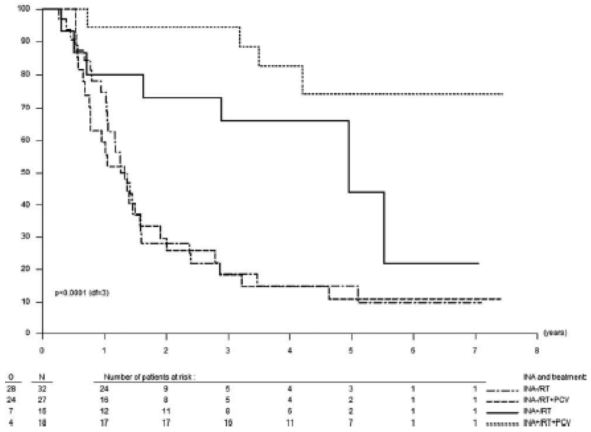

Biologie moléculaire et pronostic

BON pronostic	MAUVAIS pronostic
Délétion 1p 19q	Délétion 9p10q
Mutation IDH 1	Délétion homozygote du locus p16
Méthylation promoteur MGMT	Amplification du gène EGFR
INA	Mutation MIB 1
	Diminution expression RARβ
	Délétion 1q isolée

Imagerie (1)

- **TDM** : - masse hypodense ne prenant pas ou peu le contraste
  - fréquentes calcifications (90%)
- **IRM**: -hypointense en T1
  - hyperintense en T2 et Flair
  - pas ou peu de prise de contraste
  - homogène : 60% des cas
  - aspect « en nid d'abeilles » : 20% des cas
  - topographie superficielle corticale temporale ou frontale : 80%

Apparition d'une prise de contraste => évolution vers un haut grade

Imagerie (2) : Oligo bas grade

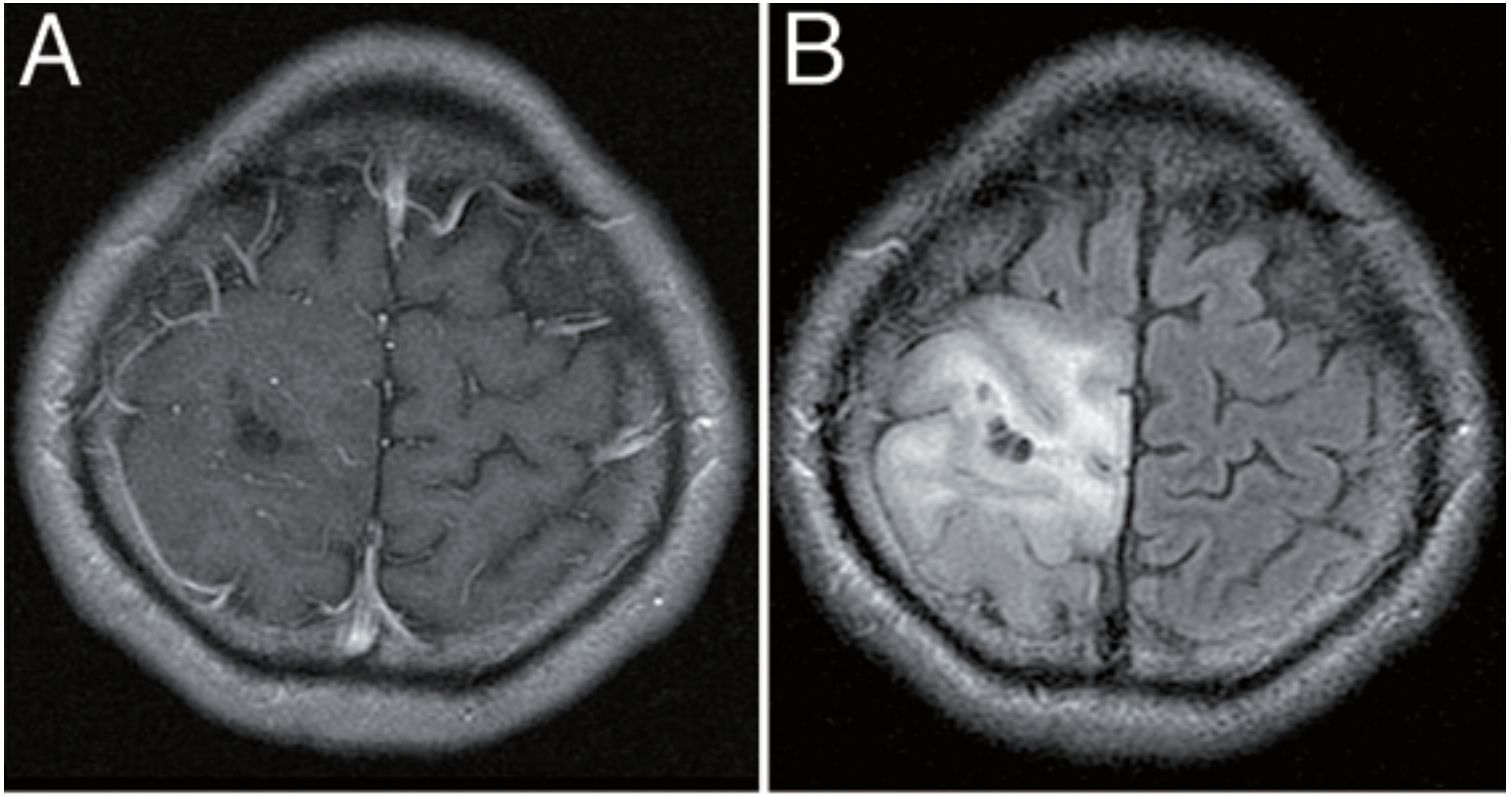

IRM T1 + gado

IRM T2

Imagerie (3) : Oligo bas grade

IRM T1 + gado

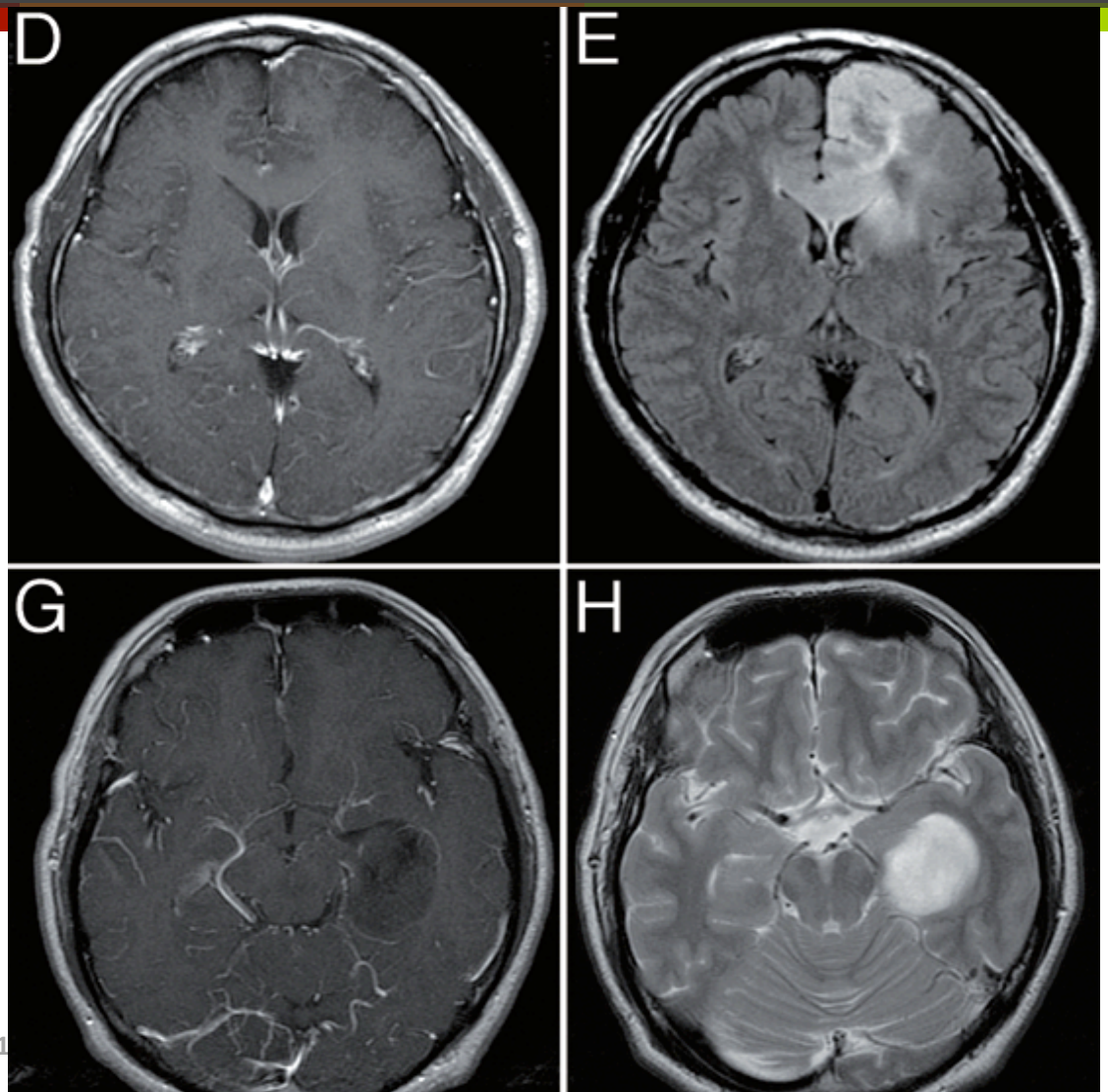

IRM T2

Imagerie (4) : oligo bas grade

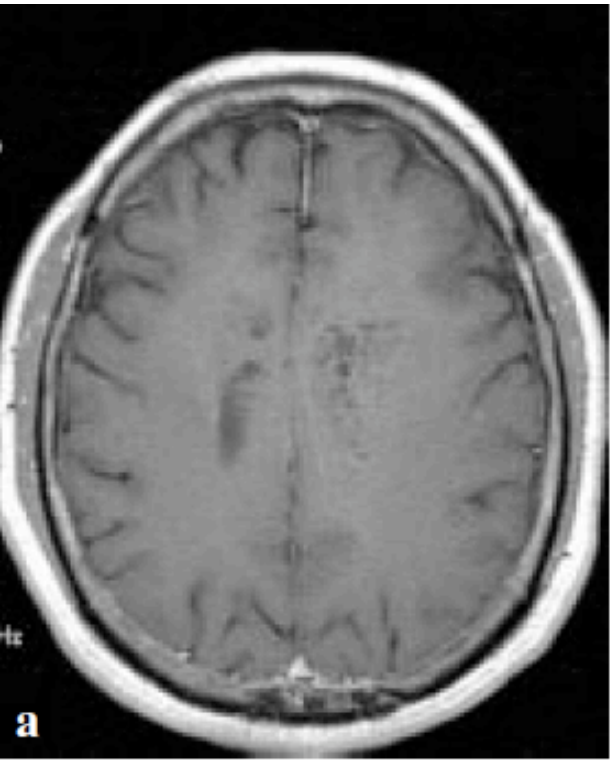

T1

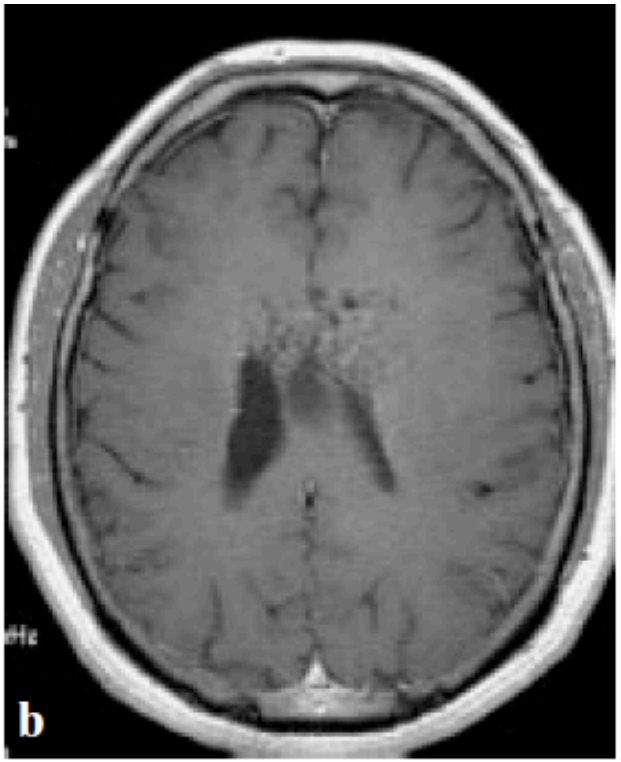

T1 + Gado

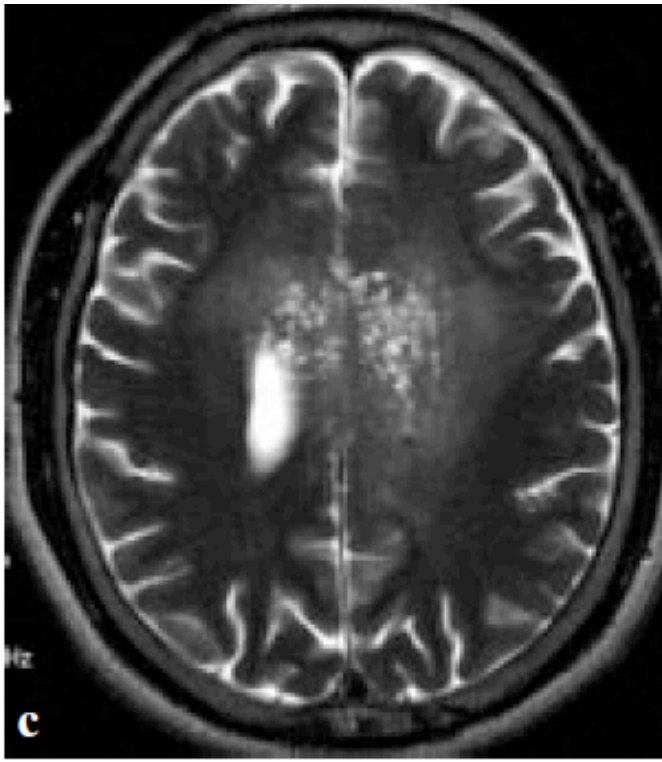

T2

Aspect en nid d'abeille

Imagerie (5) : oligo haut grade

T1

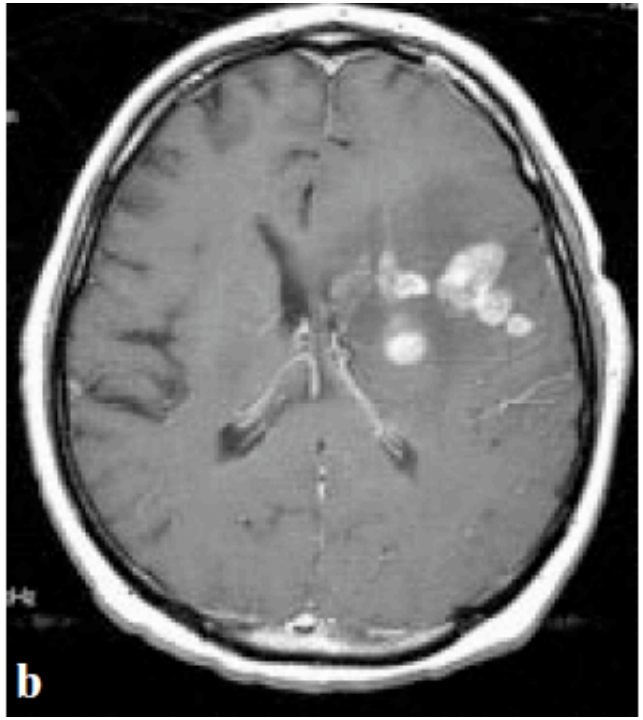

T1 + gado

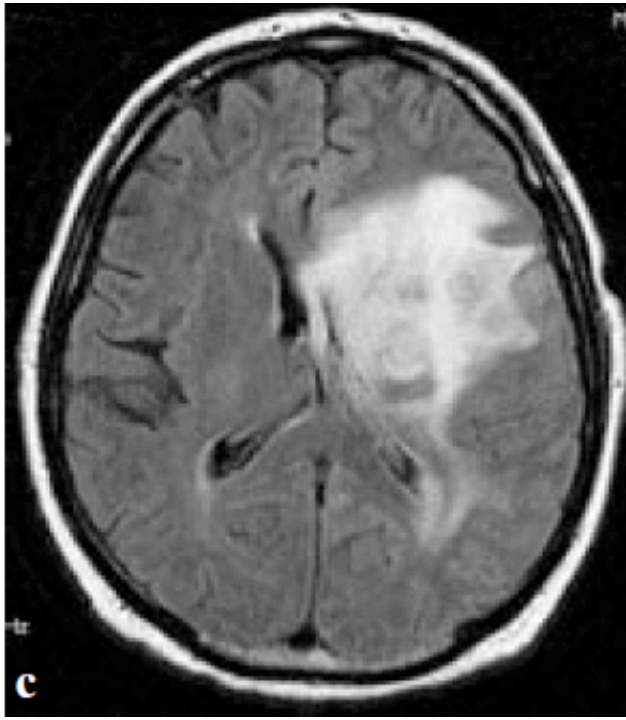

Flair

Imagerie (6) :

- **PET scan à la méthionine**
- Hyperfixation des oligodendrogliomes grades II et III
- Permet différenciation avec astrocytomes (pas de fixation), *Shinizaki, J Neurosurg, 2011.*

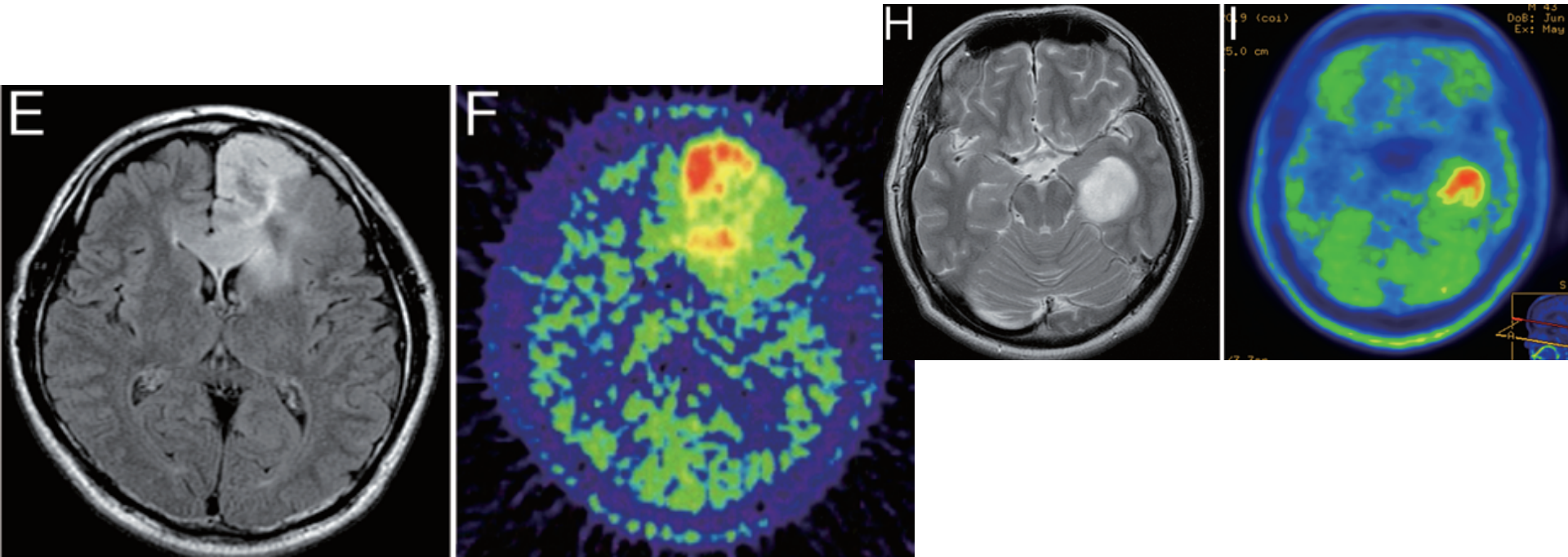

Imagerie (7) : IRM fonctionnelle

- Intérêt en cas de lésion en région rolandique chez un patient non déficitaire

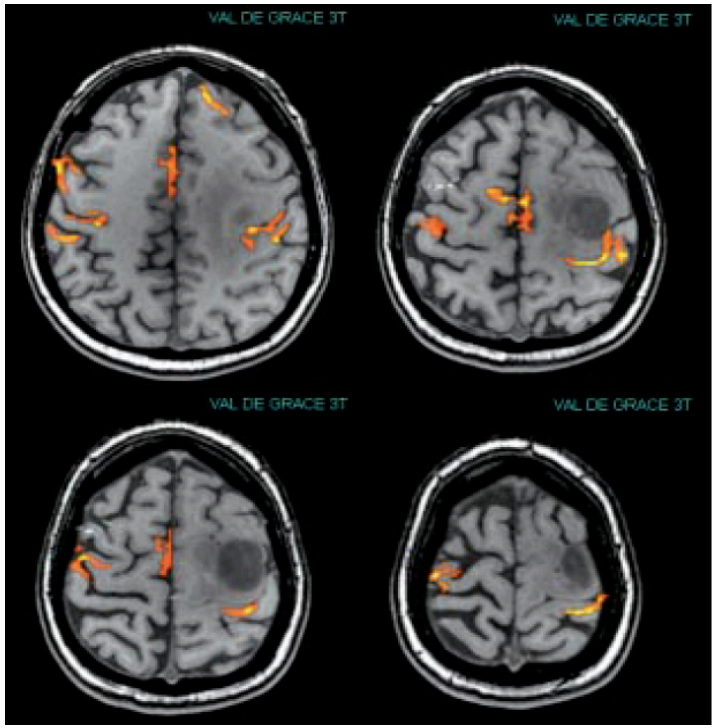

Imagerie (8) : limites

- **IRM ne tient pas compte de l'extension spatiale des oligo Grade II**

- *Réalisation de biopsies étagées à distance de l'hypersignal FLAIR → présence de cellules tumorales au sein du parenchyme sain*

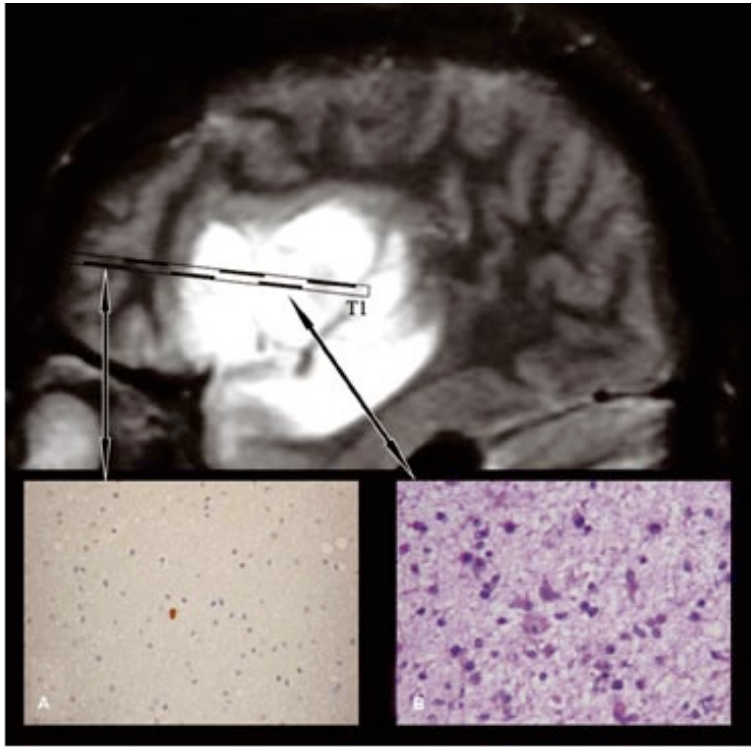

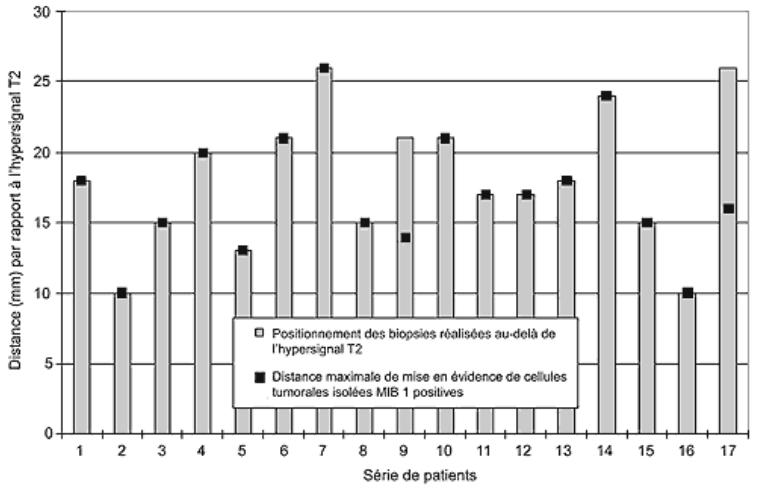

Figure 4. Position des biopsies réalisées en dehors de l'hypersignal T2 et distance maximale à laquelle des cellules tumorales isolées MIB1 positives ont été mises en évidence dans notre série de 17 patients.

Traitement : oligo bas grade (1)

Prolifération lente, néovascularisaton modérée, pas de rupture de la barrière hémato-encéphalique.

- Si pas de signe clinique :

  - zone fonctionnelle : surveillance

  - zone non fonctionnelle : chirurgie d'exerèse ou biopsie

Oligo bas grade : chirurgie

Ne pas oublier:

- Concerne un tissu cérébral infiltré qui conserve ses fonctions
- L'imagerie actuelle ne permet pas de définir l'étendue exacte de l'infiltration
- Survie longue → nécessité de préserver la qualité de vie

Oligo bas grade : chirurgie

- **Biopsie chirurgicale à ciel ouvert** : topographie superficielle, zone accessible, à distance d'une zone fonctionnelle.

→ Craniotomie de 2-3 cm, contrôle direct de l'hémostase.

Lésion difficilement différentiable du parenchyme sain.

→ examen extemporané nécessaire.

- **Biopsie stéréotaxique :** à distance d'une zone fonctionnelle, non contributive dans 4 à 9% des cas.

Oligo bas grade : chirurgie

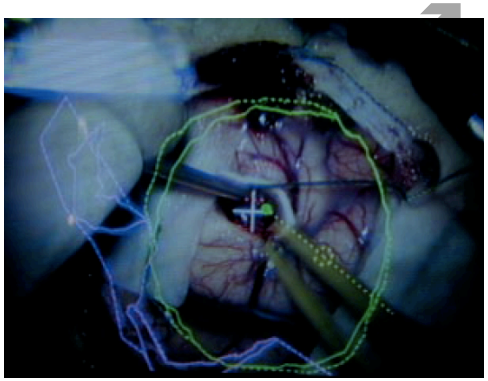

Exérèse chirurgicale : - avec neuronavigation ou sous IRM opératoire.

- après réalisation d'une IRM fonctionnelle

En zone fonctionnelle : guidage par stimulation corticale directe.

Aspect per opératoire : - cortex aspect gisâtre, translucide, moins consistant que la normale

- subtance blanche : consistance plus ferme

BUT : exérèse aussi large que possible sans léser les zones fonctionnelles

Oligo bas grade : traitements complémentaires

- Si épilepsie pharmaco-résistante et/ou HTIC : nécessité d'une thérapeutique
  - *Pas de supériorité prouvée radiothérapie vs chimiothérapie en 1ère ligne*

- Radiothérapie *(Cartalat-Carel, Neurochirurgie, 2005)* : - pas de modification sur la survie à 5 ans.

  - retarde la progression tumorale et la transformation anaplasique.

- Chimiothérapie : - Témozolomide

  - PCV

Témozolomide

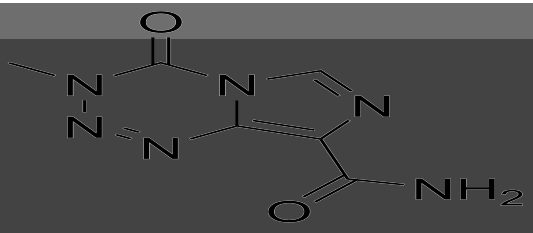

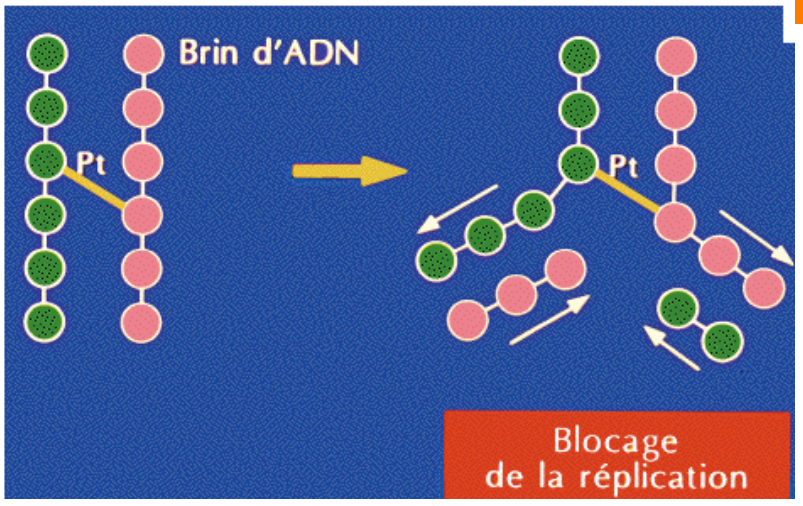

- Agent alkylant
- Création de liaisons entre les bases guanines de brins différents d'ADN entrainant le blocage de la réplication et la mort cellulaire
- Administration orale (150 mg/m2/jour)

Tableau 1. Interruption temporaire ou arrêt définitif du traitement par TMZ pendant la phase concomitante par radiothérapie et TMZ

Toxicité	Interruption temporaire[a] du TMZ	Arrêt definitif du TMZ
Taux de neutrophiles en valeur absolue	$\geq 0,5$ et $< 1,5 \times 10^9/l$	$< 0,5 \times 10^9/l$
Taux de plaquettes	≥ 10 et $< 100 \times 10^9/l$	$< 10 \times 10^9/l$
Toxicité non hématologique CTC (excepté pour l'alopécie, les nausées, les vomissements)	Grade 2 CTC	Grade 3 ou 4 CTC

(CTC : common toxicity criteria 0-4)

PCV : Procarbazine, CCNU et Vincristine

Procarbazine

- Agent alkylant, cytostatique
- Voie orale

CCNU

- Agent alkylant cytostatique
- Voie orale
- Risque de thrombopénie, toxicité hépatique

→ Surveillance plaquettes, ALAT, ASAT

Vincristine

- Alcaloide,
- Voie intraveineuse
- Risque de neuropathie périphérique

Toxicité cumulative
Effet retardé jusqu'à 2 ans après l'arrêt, *Peyre, Neuro oncology, 2010*

Radiothérapie : effets secondaires

- **Pendant l'irradiation** : céphalées, nausées, vomissements, fièvre, somnolence, aggravation des troubles neurologiques
- Rupture de la barrière hémato-encéphalique et majoration de l'œdème

→ corticoïdes

Radiothérapie : effets secondaires

- **Dans les 6 mois suivant l'irradiation :** somnolence, asthénie, nausées, anorexie, céphalées

Troubles de la mémoire à court terme et de l'attention : 36% des patients (54 Gy -55 Gy en fraction de 1,8 Gy)

→ Résolutifs en 2-3 mois, spontanément ou avec corticoïdes

Radiothérapie : effets secondaires

- **Plus de 6 mois après la fin de la radiothérapie**

→ radionécrose *(affecte substance blanche, sténoses, thromboses vasculaires)*

Risque le + élevé pendant les 2 ans suivant la radiothérapie, persiste pendant + 10 ans

Symptômes non spécifiques, peut mimer une reprise tumorale

- Diagnostic : spectro IRM, PET, SPECT
- Traitement : corticoïdes, héparine.

Radiothérapie : effets secondaires

- **Plus de 6 mois après la fin de la radiothérapie**

→leucoencéphalopathie : troubles cognitifs

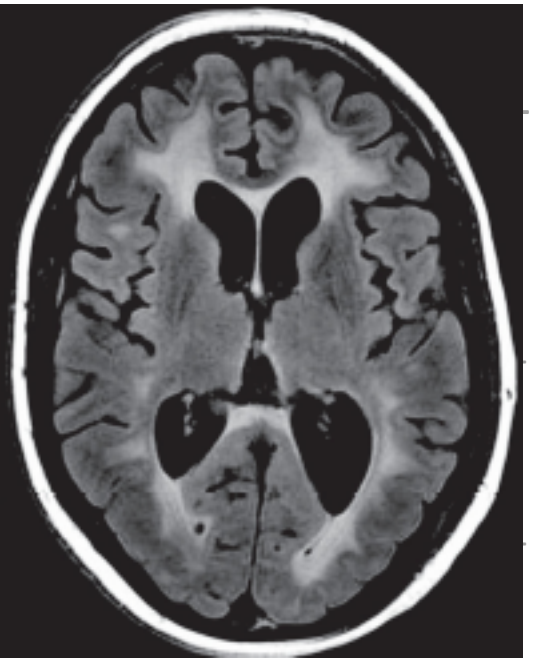

Diagnostic : IRM *(hyper intensité T2 de la substance blanche péri ventriculaire, dilatation ventriculaire, atrophie corticale)*

Facteurs de risque : fractionnement > 2Gy, grand volume d'irradiation, âge avancé.

Traitement : intérêt de l'inhibiteur de la cholinestérase (donepezil, Aricept)?

Autres effets possible : sténoses vasculaire, apparition de méningiomes, gliomes, sarcomes.

Traitement : oligo bas grade

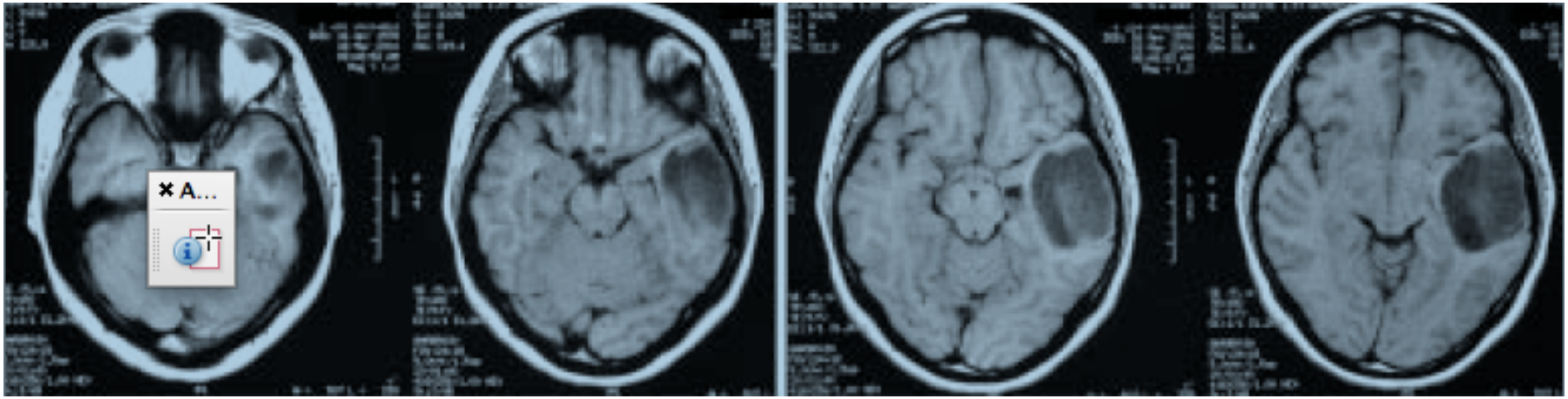

Pré opératoire

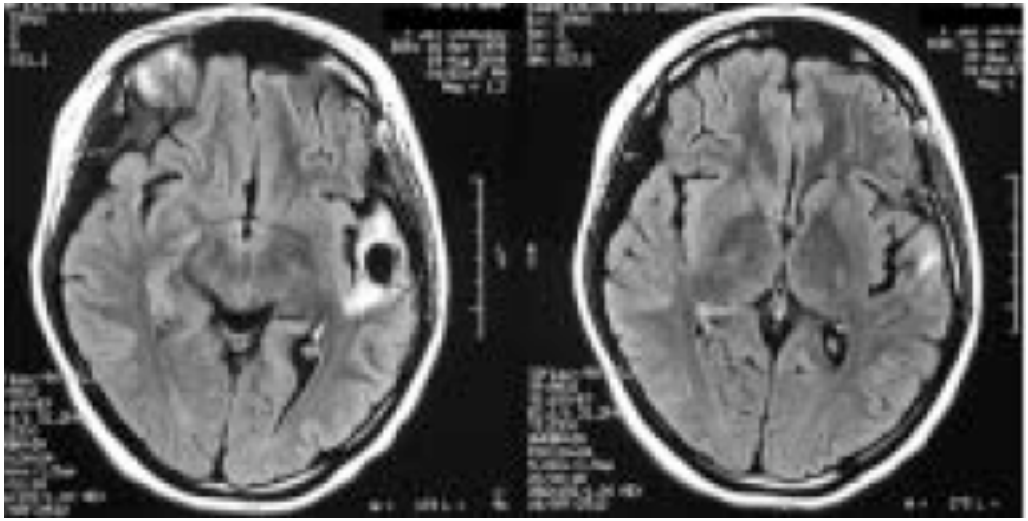

Post opératoire : infiltrat tumoral résiduel ?
→ Radiothérapie complémentaire

Traitement : oligo anaplasique (1)

- 1) **Chirurgie** complète si possible, sinon partielle ou biopsie
- 2) **Radiothérapie adjuvante conformationnelle** : 60 Gy fractionnés, le volume d'irradiation prend en compte l'infiltration visible en T2 ou FLAIR.
- 3**) Chimiothérapie en cas de reprise évolutive** : PCV ou témozolomide, plus de 50% de réponse radiologique

Table 1. Median survival time and 5-year overall survival rate according to combined 1p and 19q loss status in the EORTC 26951 and RTOG 9402 trials on (neo-)adjuvant PCV chemotherapy in anaplastic oligodendroglial tumors [47, 48]

	Overall survival			
	Median, mos (95% CI)		5-Year, % (95% CI)	
Chromosomal loss	RT/PCV	RT	RT/PCV	RT
Combined 1p and 19q loss				
EORTC	NR	NR	74 (57–85)	75 (55–87)
RTOG	NR	NR (3.4–NR)	72 (54–83)	66 (50–78)
No combined 1p and 19q loss				
EORTC	25.2 (18.9–42.6)	21.4 (17.6–30.0)	34 (24–43)	28 (19–36)
RTOG	2.7 (2.0–5.5)	2.8 (1.9–4.4)	37 (24–50)	31 (19–45)

Abbreviations: CI, confidence interval; EORTC, European Organization for Research and Treatment of Cancer; NA, not available; NR, not reported; PCV, procarbazine, lomustine, and vincristine; RT, radiotherapy; RTOG, Radiation Therapy Oncology Group.

Pas de supériorité RT+PCV vs RT suivi de PCV au moment de la récidive.

Traitement : oligo anaplasique (2) :

- **Chimiothérapie de 2ème ligne :**
  - *PCV*

→ Utilisation en 2ème ligne si Témozolomide en 1ère ligne

  - *Témozolomide*

→ le + efficace après utilisation de PCV en 1ère ligne

Résultats comparables :

1-Témozolomide/2-PCV vs 1-PCV/2-témozolomide

→ 50% de survie sans progression à 6 mois, 21% à 12 mois

Traitement : oligo anaplasique (3)

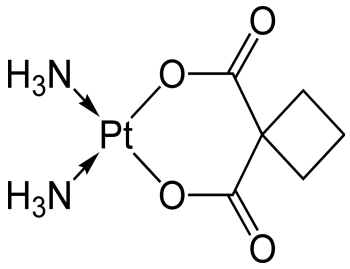

Carboplatine, agent alkylant,
Myélo et neurotoxicité

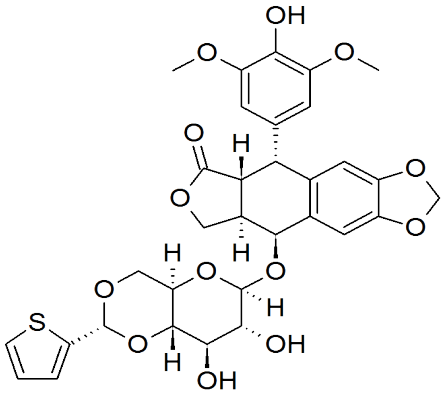

Téniposide,inhibiteur de la topoisomérase,
myélo et gastro toxicité

⇗ **Chimiothérapie 3ème ligne :**

Carboplatine et téniposide

Stabilisation lésionnelle : 52%.

Médiane de survie sans progression : 7 mois.

(Brandes, Ann Oncol, 2003)

Radiochirurgie

- Pour des lésions de diamètre < 40 mm
- Dose unique > 12 Gy
- **Oligo B** : résidu tumoral dans un contexte de maladie rapidement évolutive
- **Oligo A** : discutable, en cas de lésion en zone fonctionnelle, de petite taille, évolutivité objective.

Les oligodendrogliomes de la moelle

- **Chirurgie** : exérèse ou biopsie selon le niveau et la topographie au sein de la moelle (tumeur infiltrante).
- **Chimiothérapie** : témozolomide.
- **Radiothérapie :** controversée, seulement en cas d'échec de la chimiothérapie.

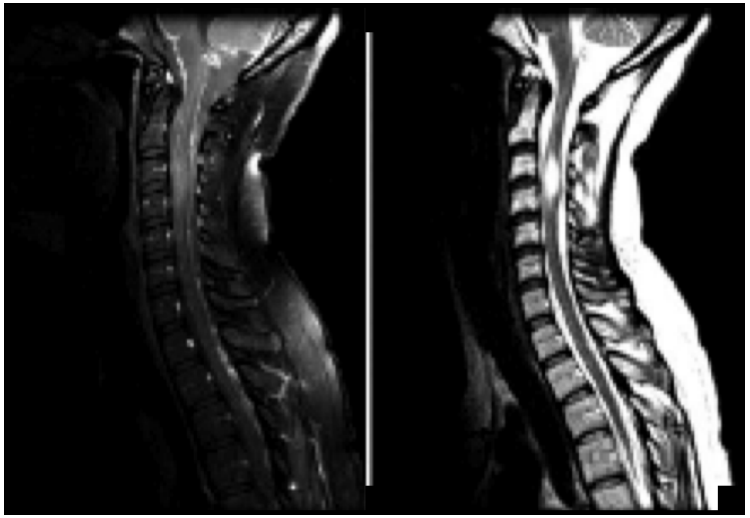

Oligodendrogliomatose cérébrale

- Dissémination des cellules à partir d'un oligodendrogliome primitif par la ciruculation des cellules dans le LCS.

- Rare
- Facteurs favorisants :- délétion 1p19q
  - mise en place de dérivations
  - craniotomies multiples
  - longue durée de survie

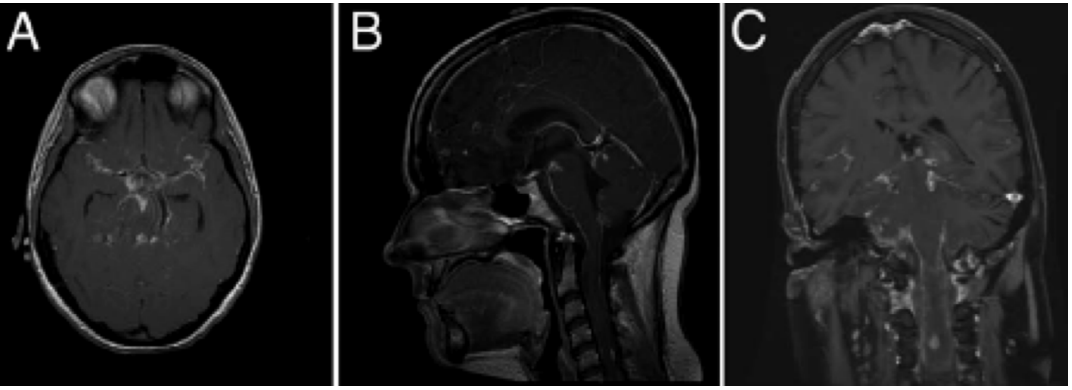

Oligodendrogliomatose cérébrale : traitement

- Radiothérapie encéphalique
- Chimiothérapie concomitante (témozolomide)
- Corticothérapie

Les métastases

- 25 cas décrits dans la littérature de métastases osseuses d'oligo anaplasiques.
- Traitement : chirurgie d'exérèse de la métastase suivi de témozolomide

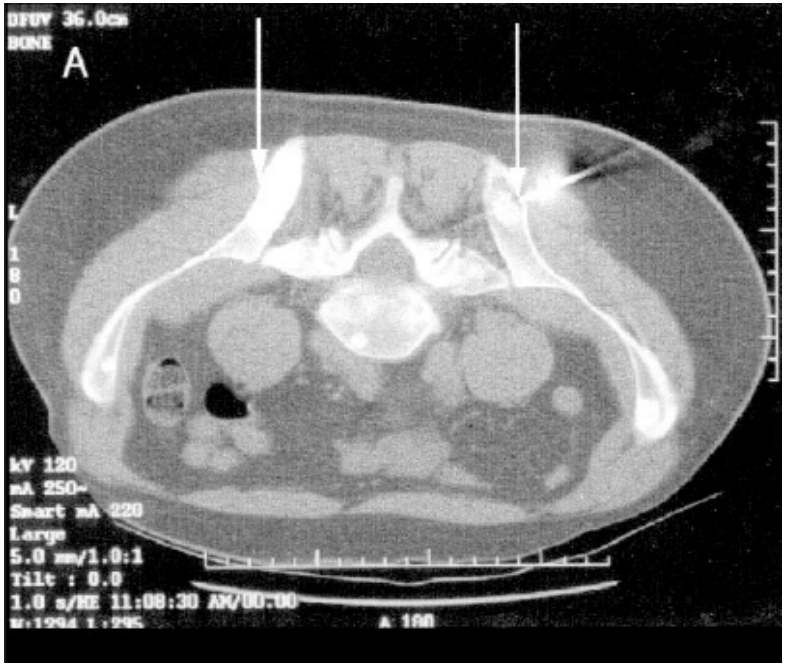

Chez le sujet > 60 ans

- 8% des gliomes de bas grade
- Symptômes initiaux : troubles cognitifs, déficits sensitivo-moteurs
- Taille de la tumeur + importante lors du diagnostic
- Choix du traitement : - résection chirurgicale complète moins fréquente

  - témozolomide utilisé le + fréquemment en 1ère ligne (bonne tolérance)

Étude sur 62 patients > 60 ans dont la prise en charge a été comparée à celle de 704 patients < 60 ans, *Kaloshi et al, Neurology, 2009)*

Chez l'enfant (1)

- 1-2% des tumeurs cérébrales de l'enfant
- 5% des oligodendrogliomes
- Localisation hémisphérique + fréquente que thalamique

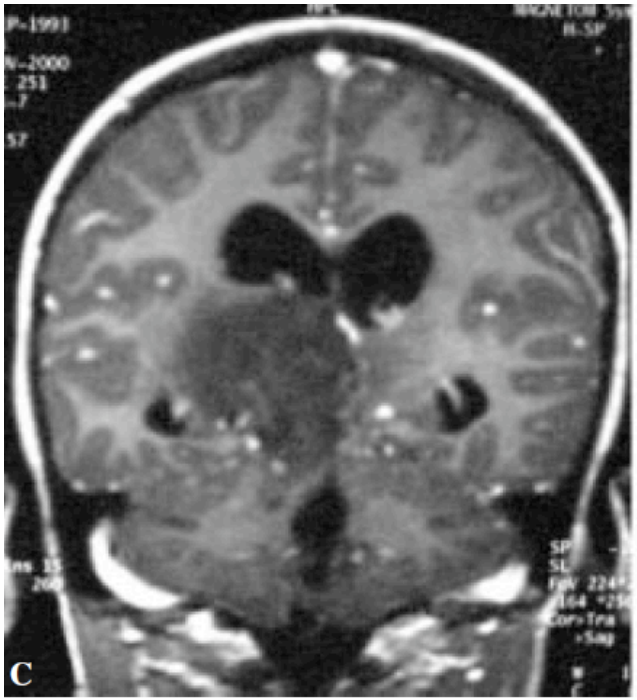

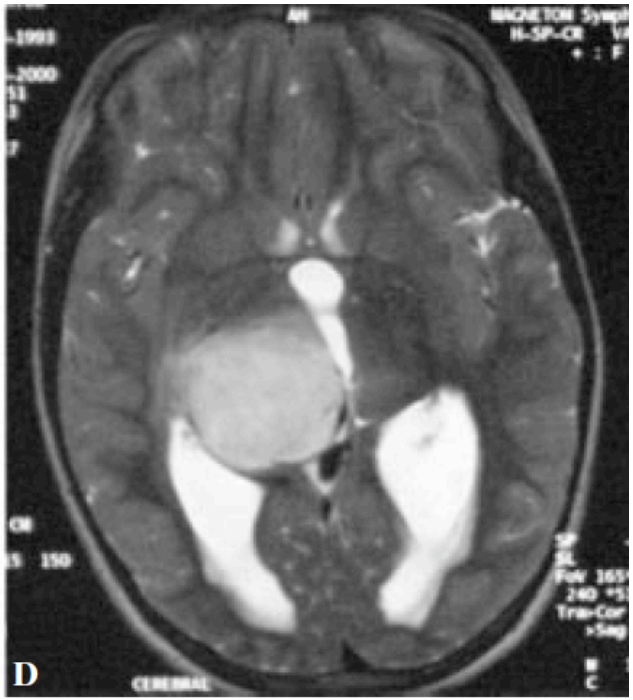

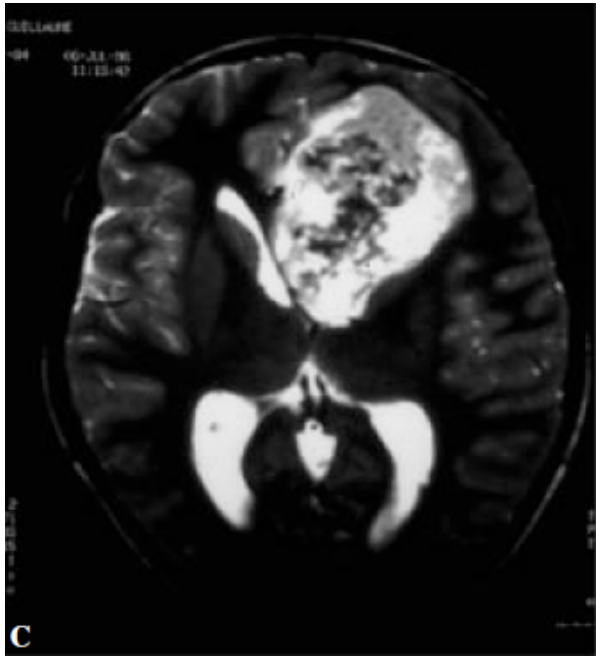

Chez l'enfant (2)

- Facteurs pronostiques de la survie :
  - Exérèse chirurgicale complète
  - Localisation (hémisphérique/thalamique)
  - Absence de prise de contraste radiologique

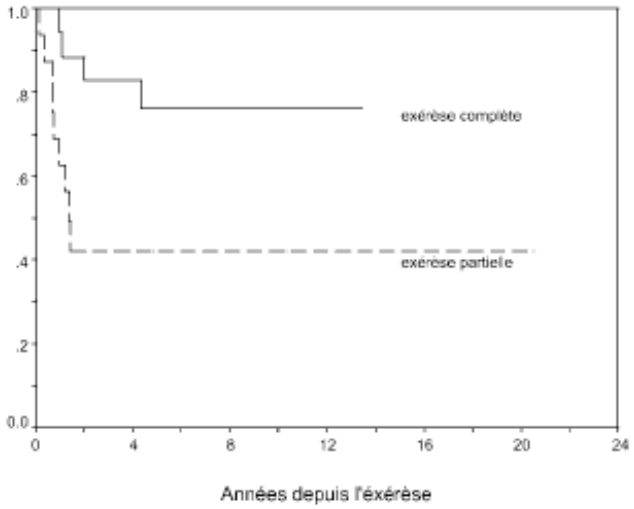

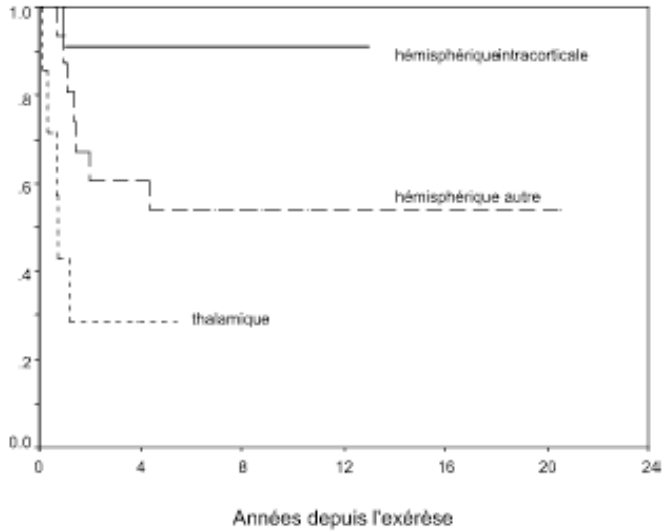

Pendant la grossesse

Suivi de 8 femmes avec oligo de bas grade, *(Paalud, Ann Neurology, 2009) :*

- La vitesse de croissance (mesure du diamètre) des oligo de bas grade augmente significativement pendant la grossesse. (2,3 mm/ an → 6,4 mm/an)
- En post partum la vitesse de croissance revient à son niveau initial
- Implication de facteur de croissance, facteurs hormonaux, augmentation du volume sanguin

→Information de la patiente concernant le risque de croissance tumorale augmentée et d'aggravation neurologique
→ Surveillance rapprochée par imagerie
→Pas de consensus quant au mode de délivrance

Traitement : stratégie décisionnelle

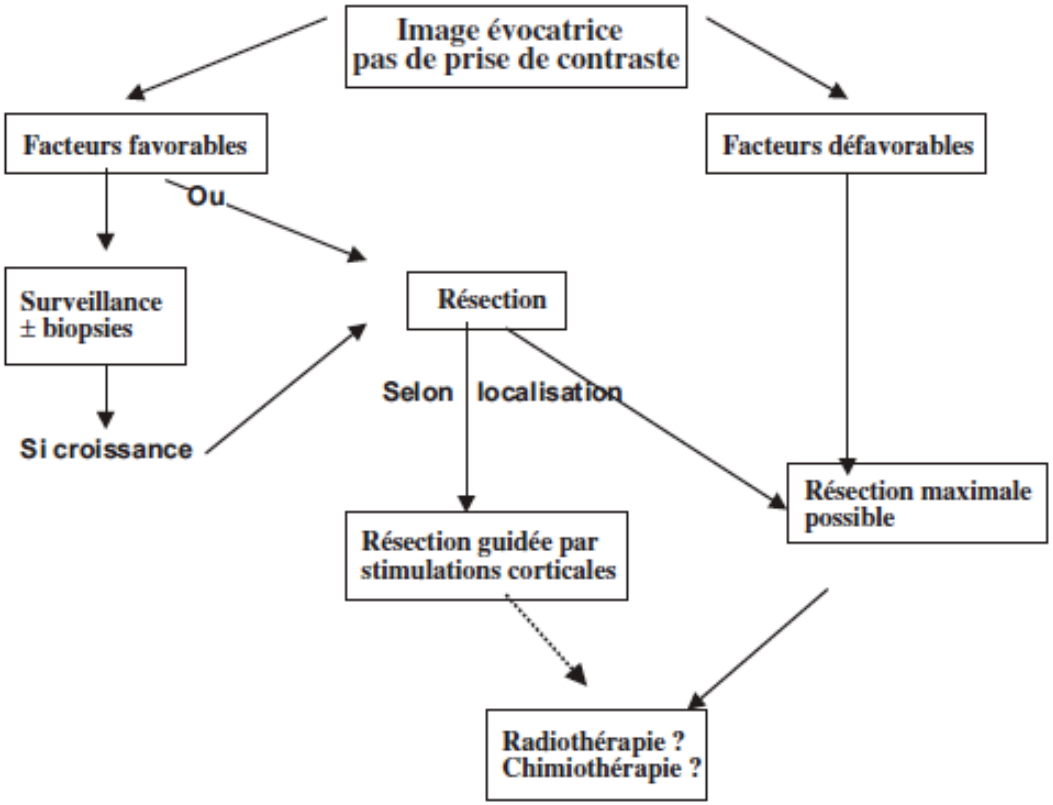

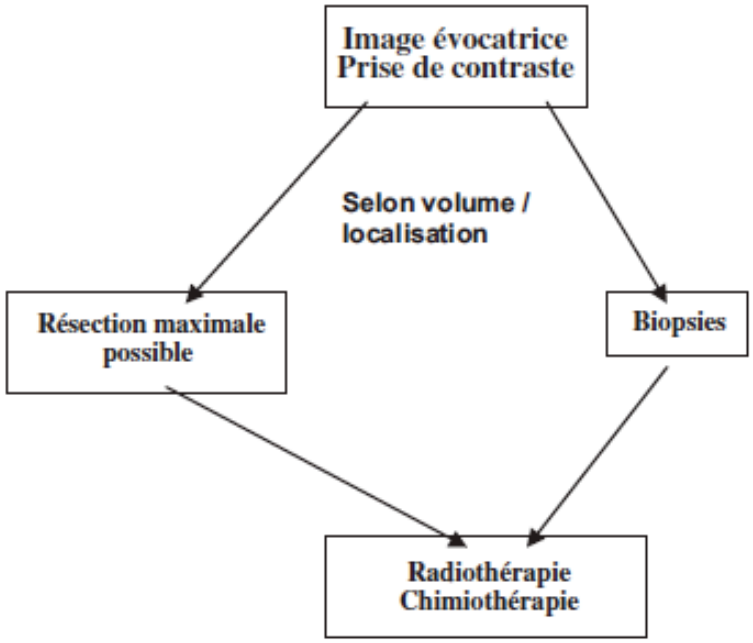

FIG. 1. — Stratégie décisionnelle actuelle chez un patient porteur d'une lésion évocatrice d'un oligodendrogliome à l'imagerie, en fonction de l'existence ou non d'une prise de contraste visible.

Devaux B, Neurochirurgie 2005

Traitement : stratégie décisionnelle

TABLEAU II. — Facteurs pronostiques pré-opératoires et post-opératoires, chez un patient adulte porteur d'un oligodendrogliome supratentoriel.

TABLE II. — *Preoperative and postoperative prognostic factors in adult supratentorial oligodendrogliomas.*

	Pré-opératoires	***Post-opératoires***
Facteurs favorables	Age < 40 ans	
	Pas de prise de contraste	Résection large
	Faible volume tumoral	Grade A
	Pas d'effet de masse	Perte d'hétérozygotie 1p19q
	Crises isolées	Absence de complication
	Localisation lobaire	
	À distance d'une zone fonctionnelle	
Facteurs défavorables	Age > 40 ans	
	Prise de contraste	Grade B
	Tumeur volumineuse	Pas de perte d'hétérozygotie
	Effet de masse	Complication chirurgicale
	HTIC / déficit neurologique	
	Tumeur profonde / sous-insulaire	
	En zone fonctionnelle	